This is a digital copy of a book that was preserved for generations on library shelves before it was carefully scanned by Google as part of a project to make the world's books discoverable online.

It has survived long enough for the copyright to expire and the book to enter the public domain. A public domain book is one that was never subject to copyright or whose legal copyright term has expired. Whether a book is in the public domain may vary country to country. Public domain books are our gateways to the past, representing a wealth of history, culture and knowledge that's often difficult to discover.

Marks, notations and other marginalia present in the original volume will appear in this file - a reminder of this book's long journey from the publisher to a library and finally to you.

Usage guidelines

Google is proud to partner with libraries to digitize public domain materials and make them widely accessible. Public domain books belong to the public and we are merely their custodians. Nevertheless, this work is expensive, so in order to keep providing this resource, we have taken steps to prevent abuse by commercial parties, including placing technical restrictions on automated querying.

We also ask that you:

+ *Make non-commercial use of the files* We designed Google Book Search for use by individuals, and we request that you use these files for personal, non-commercial purposes.
+ *Refrain from automated querying* Do not send automated queries of any sort to Google's system: If you are conducting research on machine translation, optical character recognition or other areas where access to a large amount of text is helpful, please contact us. We encourage the use of public domain materials for these purposes and may be able to help.
+ *Maintain attribution* The Google "watermark" you see on each file is essential for informing people about this project and helping them find additional materials through Google Book Search. Please do not remove it.
+ *Keep it legal* Whatever your use, remember that you are responsible for ensuring that what you are doing is legal. Do not assume that just because we believe a book is in the public domain for users in the United States, that the work is also in the public domain for users in other countries. Whether a book is still in copyright varies from country to country, and we can't offer guidance on whether any specific use of any specific book is allowed. Please do not assume that a book's appearance in Google Book Search means it can be used in any manner anywhere in the world. Copyright infringement liability can be quite severe.

About Google Book Search

Google's mission is to organize the world's information and to make it universally accessible and useful. Google Book Search helps readers discover the world's books while helping authors and publishers reach new audiences. You can search through the full text of this book on the web at `http://books.google.com/`

A propos de ce livre

Ceci est une copie numérique d'un ouvrage conservé depuis des générations dans les rayonnages d'une bibliothèque avant d'être numérisé avec précaution par Google dans le cadre d'un projet visant à permettre aux internautes de découvrir l'ensemble du patrimoine littéraire mondial en ligne.

Ce livre étant relativement ancien, il n'est plus protégé par la loi sur les droits d'auteur et appartient à présent au domaine public. L'expression "appartenir au domaine public" signifie que le livre en question n'a jamais été soumis aux droits d'auteur ou que ses droits légaux sont arrivés à expiration. Les conditions requises pour qu'un livre tombe dans le domaine public peuvent varier d'un pays à l'autre. Les livres libres de droit sont autant de liens avec le passé. Ils sont les témoins de la richesse de notre histoire, de notre patrimoine culturel et de la connaissance humaine et sont trop souvent difficilement accessibles au public.

Les notes de bas de page et autres annotations en marge du texte présentes dans le volume original sont reprises dans ce fichier, comme un souvenir du long chemin parcouru par l'ouvrage depuis la maison d'édition en passant par la bibliothèque pour finalement se retrouver entre vos mains.

Consignes d'utilisation

Google est fier de travailler en partenariat avec des bibliothèques à la numérisation des ouvrages appartenant au domaine public et de les rendre ainsi accessibles à tous. Ces livres sont en effet la propriété de tous et de toutes et nous sommes tout simplement les gardiens de ce patrimoine. Il s'agit toutefois d'un projet coûteux. Par conséquent et en vue de poursuivre la diffusion de ces ressources inépuisables, nous avons pris les dispositions nécessaires afin de prévenir les éventuels abus auxquels pourraient se livrer des sites marchands tiers, notamment en instaurant des contraintes techniques relatives aux requêtes automatisées.

Nous vous demandons également de:

+ *Ne pas utiliser les fichiers à des fins commerciales* Nous avons conçu le programme Google Recherche de Livres à l'usage des particuliers. Nous vous demandons donc d'utiliser uniquement ces fichiers à des fins personnelles. Ils ne sauraient en effet être employés dans un quelconque but commercial.

+ *Ne pas procéder à des requêtes automatisées* N'envoyez aucune requête automatisée quelle qu'elle soit au système Google. Si vous effectuez des recherches concernant les logiciels de traduction, la reconnaissance optique de caractères ou tout autre domaine nécessitant de disposer d'importantes quantités de texte, n'hésitez pas à nous contacter. Nous encourageons pour la réalisation de ce type de travaux l'utilisation des ouvrages et documents appartenant au domaine public et serions heureux de vous être utile.

+ *Ne pas supprimer l'attribution* Le filigrane Google contenu dans chaque fichier est indispensable pour informer les internautes de notre projet et leur permettre d'accéder à davantage de documents par l'intermédiaire du Programme Google Recherche de Livres. Ne le supprimez en aucun cas.

+ *Rester dans la légalité* Quelle que soit l'utilisation que vous comptez faire des fichiers, n'oubliez pas qu'il est de votre responsabilité de veiller à respecter la loi. Si un ouvrage appartient au domaine public américain, n'en déduisez pas pour autant qu'il en va de même dans les autres pays. La durée légale des droits d'auteur d'un livre varie d'un pays à l'autre. Nous ne sommes donc pas en mesure de répertorier les ouvrages dont l'utilisation est autorisée et ceux dont elle ne l'est pas. Ne croyez pas que le simple fait d'afficher un livre sur Google Recherche de Livres signifie que celui-ci peut être utilisé de quelque façon que ce soit dans le monde entier. La condamnation à laquelle vous vous exposeriez en cas de violation des droits d'auteur peut être sévère.

À propos du service Google Recherche de Livres

En favorisant la recherche et l'accès à un nombre croissant de livres disponibles dans de nombreuses langues, dont le français, Google souhaite contribuer à promouvoir la diversité culturelle grâce à Google Recherche de Livres. En effet, le Programme Google Recherche de Livres permet aux internautes de découvrir le patrimoine littéraire mondial, tout en aidant les auteurs et les éditeurs à élargir leur public. Vous pouvez effectuer des recherches en ligne dans le texte intégral de cet ouvrage à l'adresse `http://books.google.com`

LANE MEDICAL LIBRARY STANFORD
L385 .M62 1871 STOR
Sur la meningite et la myelite dans le
24503338156

L385
M62
1871

LANE

MEDICAL LIBRARY

LEVI COOPER LANE FUND

T. A. McBRIDE, M. D.,
Madison Ave. New York,

T. A. McBride

SUR LA

MÉNINGITE ET LA MYÉLITE

DANS LE MAL VERTÉBRAL

RECHERCHES D'ANATOMIE ET DE PHYSIOLOGIE PATHOLOGIQUES

LANE LIBRARY

PAR J.-A. MICHAUD

DOCTEUR EN MÉDECINE,
LAURÉAT DE L'ÉCOLE DE MÉDECINE DE LYON,
INTERNE DES HÔPITAUX DE LYON ET DE PARIS,
LAURÉAT DES HÔPITAUX DE PARIS (médaille d'Argent, 1868).

AVEC PLANCHES

LANE MEDICAL LIBRARY
15030
SAN FRANCISCO

PARIS
ADRIEN DELAHAYE, LIBRAIRE-ÉDITEUR
PLACE DE L'ÉCOLE-DE-MÉDECINE

1871

S

62
871

SUR LA

MÉNINGITE ET LA MYÉLITE

DANS LE MAL VERTÉBRAL.

Le mal vertébral est une de ces affections qui n'attirent plus guère, aujourd'hui, les regards de l'observateur. Son étude paraît, au premier abord, offrir peu d'attraits, si l'on veut se borner à la critique des opinions émises par les auteurs, et de grandes difficultés si l'on cherche à introduire quelques notions nouvelles dans une question tant de fois débattue. Il est, en effet, peu de maladies chirurgicales qui aient donné lieu à des travaux aussi nombreux. Tout en admettant leur importance, nous remarquons que la plupart de ces travaux ont eu pour objet les altérations articulaires et osseuses du rachis, et qu'un côté tout entier de la question est resté dans l'ombre jusqu'à ces dernières années.

Or, si la lésion osseuse est le point de départ de la maladie, c'est la lésion nerveuse qui en constitue le tableau symptomatique et qui domine, à une certaine période, toute la scène morbide.

Grâce à la diversité et à la complexité des lésions nerveuses qui surviennent dans le mal vertébral, l'observateur peut y rencontrer la plupart des problèmes dont la solution est poursuivie en ce moment, et qui donnent tant d'attrait à l'étude du système nerveux : altérations diverses de la fonction motrice et de la fonction sensitive, troubles trophiques, accidents convulsifs, phénomènes de régénération ac-

complis dans la moelle, lorsque les membres paralysés viennent à recouvrer leurs mouvements.

Tel est un aperçu bien incomplet du champ assez vaste que nous avons à parcourir. Deux années passées à la Salpêtrière, sous la direction de M. Charcot, nous avaient préparé à ce travail; ses bienveillants conseils et les matériaux précieux qu'il a mis si obligeamment à notre disposition nous ont aidé à l'accomplir. Nous le prions d'agréer l'expression de notre reconnaissance.

Nous remercions également M. Brown-Séquard des utiles renseignements qu'il a bien voulu nous donner.

Les planches qui accompagnent cette thèse sont l'œuvre de notre collègue et ami, M. Gombault, interne à la Salpêtrière. Nous le remercions de l'extrême obligeance avec laquelle il nous a prêté son concours.

CHAPITRE PREMIER

ANATOMIE PATHOLOGIQUE.

Le plan que nous nous sommes tracé n'embrasse que les lésions de la moelle épinière et de ses enveloppes. C'est donc à dessein que nous laissons de côté les altérations osseuses, et que nous abordons immédiatement l'étude du système nerveux dans le mal vertébral.

§ 1. *Enveloppes de la moelle épinière.*

La dure-mère, dans le mal vertébral, se comporte de deux façons bien différentes, suivant les conditions où elle se trouve placée. Tantôt elle reste indemne, tantôt elle acquiert un épaississement remarquable, et paraît comme recouverte d'une couche de pus caséeux. Tous les auteurs qui ont écrit sur le mal de Pott ont signalé cette altération singulière de la dure-mère; tous se sont bornés à une simple mention.

M. Wagner, de Leipsig (1), l'a rencontrée dans un cas de carie vertébrale avec lésion consécutive des nerfs et production de zona; il l'a étudiée avec soin, et en a donné une longue description à laquelle nous avons cependant à ajouter quelques détails importants.

Cet épaississement se rencontre sur la face externe de la dure-mère et à la partie antérieure de cette membrane, c'est-à-dire dans les points qui sont en rapport avec le produit pathologique d'origine osseuse. Dans un cas où nous avons pu examiner le processus morbide à son début, on voyait, sur la face externe de la dure-mère, des saillies semblables à de petites végétations, les unes isolées, la plupart confluentes et

(1) E. Wagner, Patholog. anatom. und klinisch. Beitræge zur Kenntniss der Gefassnerven, in Archiv. der Heilkunde, 4; Heft, 1870, p. 321. Je dois la traduction de cette observation à mon collègue et ami, M. Marchand.

formant par leur réunion des plaques de coloration jaunâtre; au-dessous de ces plaques, la dure-mère paraissait saine, et l'on aurait dit qu'une couche de pus concret avait été comme déposée à sa surface. Dures et consistantes dans leur partie profonde qui adhère à la dure-mère, ces plaques sont irrégulières, friables et comme caséeuses à leur face externe qui est en rapport avec les corps vertébraux. Elles se développent d'abord dans les limites de la lésion osseuse, qu'elles ne tardent pas à dépasser, puis elles envahissent une étendue plus ou moins grande de la dure-mère; elles peuvent exceptionnellement occuper sa totalité. C'est ainsi que, chez un enfant du service de M. Bouvier, cet épaississement était général (1).

Quelle est la nature de ce tissu pathologique? Des examens microscopiques, pratiqués à l'état frais, et des coupes faites après durcissement dans l'acide chromique, nous ont permis d'arriver à des résultats intéressants que nous allons exposer.

On voit sur les coupes, du côté de la face interne, une couche de fibres lamineuses légèrement flexueuses et disposées en faisceaux, avec quelques fibres élastiques (fig. 3, pl. I, *a*): c'est la dure-mère qui a conservé en ce point sa structure normale. Plus loin, les faisceaux de tissu conjonctif sont écartés les uns des autres (*b*), et l'on voit apparaître, dans les intervalles, des noyaux de 6 à 9 millièmes de millimètre de diamètre, la plupart arrondis, quelques-uns allongés et offrant les caractères des noyaux embryo-plastiques (*c*). Ils sont disposés en séries longitudinales; leur nombre augmente graduellement: les faisceaux qui le séparent s'amincissent; bientôt on ne voit plus de fibres lamineuses. Les noyaux constituent alors l'élément principal du tissu; ils sont mélangés à des corps fusiformes et à des cellules embryoplastiques ayant en moyenne 12 mil-

(1) Gonzalès Echéverria. Sur la nature des affections dites tuberculeuses des vertèbres. Thèse, Paris, 1860.

lièmes de millimètre de diamètre, et pourvues de un et quelquefois deux noyaux légèrement granuleux. La proportion de ces divers éléments, et, par suite, la structure de cette portion de la néo-membrane, varie d'après l'ancienneté plus ou moins grande de la lésion. Examinée près de son début, elle ne présente guère que des noyaux embryoplastiques; les cellules et les corps fusiformes sont peu nombreux et ne se rencontrent que dans les parties profondes. A une époque plus avancée, on voit des corps fusiformes disséminés dans toute l'épaisseur de cette couche de nouvelle formation, qui présente un aspect nettement fibrillaire.

Vers la superficie, les noyaux, plongés dans une substance amorphe finement granuleuse, deviennent eux-mêmes très-granuleux, se ratatinent, et forment une masse analogue aux masses dites tuberculeuses (*h*).

En résumé, on peut distinguer dans les coupes trois couches qui sont, de dedans en dehors : 1° une portion saine de dure-mère; 2° une couche moyenne constituée par le tissu fibreux de la dure-mère, et par des éléments nouveaux développés dans les interstices de ce tissu; 3° une couche périphérique constituée principalement par des noyaux et des cellules embryoplastiques entremêlés de corps fusiformes. Ces éléments sont en voie de développement dans la partie profonde, en voie de régression granulo-graisseuse à la superficie.

D'après M. Wagner, la couche formée de noyaux serait complétement dépourvue de vaisseaux. La figure 3, pl. I, montre qu'au contraire, elle possède des capillaires nombreux, les uns flexueux, les autres en anse; ces capillaires (*g*) partent de vaisseaux plus volumineux situés à la limite des couches moyenne et externe, et se dirigent vers la périphérie qu'ils n'atteignent jamais; il reste là une zone de peu d'épaisseur, complétement privée de vaisseaux (*h*).

Quelle est, en définitive, la nature de cette lésion?

M. Wagner la considère comme le résultat d'un processus

inflammatoire simple, qui serait consécutif au processus tuberculeux de la partie externe. Pour nous, ce qui nous frappe le plus dans la lésion que nous venons de décrire, c'est son analogie de structure avec les végétations, les bourgeons charnus, les fongosités. Nous pensons qu'il faut voir là une inflammation de la dure-mère, avec développement de végétations sur la surface externe et altération caséeuse consécutive, des éléments les plus superficiels, qui sont placés hors de la sphère des vaisseaux, et se trouvent en rapport avec le pus caséeux des vertèbres.

Le nom de *pachyméningite externe* que nous proposons nous paraît indiquer assez bien la nature et le siége de cette inflammation.

Dans la grande majorité des cas, l'altération reste limitée aux couches externes; mais on conçoit que, dans certains cas, le processus inflammatoire puisse retentir jusque sur la face interne de la dure-mère. Chez un malade, dont M. Vulpian a bien voulu nous remettre l'observation et les pièces pathologiques (obs. 5), la face interne de la dure mère, au lieu d'être lisse et polie, était recouverte d'une pseudo-membrane grisâtre, où le microscope montra un fin réseau vasculaire renfermant dans ses mailles des éléments du tissu conjonctif à l'état embryonnaire. Mais c'est là un fait accidentel, et les couches externes de la dure-mère restent, dans tous les cas, le siége de l'altération principale.

Les conditions dans lesquelles se produit cette pachyméningite ne sont pas un des côtés les moins intéressants de la question. Nous avons dit plus haut que la dure-mère est saine dans certains cas, et qu'elle s'épaissit dans d'autres. Pourquoi cette différence?

En examinant une série de pièces pathologiques, nous avons cru remarquer que deux conditions étaient indispensables pour produire cette lésion de la dure-mère : 1° l'existence d'un foyer rempli de matière caséeuse au sein des vertèbres

érodées; 2° l'ulcération du ligament vertébral postérieur. Le pus caséeux se met alors en contact avec la dure-mère, irrite directement sa face externe et y détermine la formation des plaques végétantes.

L'irritation de cette membrane, par un angle osseux ou par une esquille, paraît insuffisante pour amener son inflammation et son épaississement.

Cette inflammation chronique de la dure-mère peut aboutir à la formation de petits abcès dans son épaisseur; on les voit très-facilement à l'œil nu, sur des coupes.

L'examen microscopique démontre qu'ils sont bien interstitiels, et qu'à ce niveau la dure-mère a été comme dédoublée.

Lorsque les noyaux embryoplastiques accumulés en un point, viennent à subir, dans la profondeur de la néo-membrane, l'altération granulo-graisseuse qu'ils présentent à la surface, il en résulte la formation de masses caséeuses plus ou moins considérables. Telle est l'origine des abcès interstitiels. Plus tard, la matière caséeuse se ramollit et devient fluide, alors des leucocytes s'y développent en plus ou moins grand nombre.

Ces particularités, en faisant comprendre l'épaississement quelquefois considérable de la dure-mère, nous font prévoir le rôle capital qu'elle joue dans la compression de l'axe médullaire.

Il nous reste à étudier cette néo-membrane arrivée au dernier terme de son évolution. Une pièce que nous devons à l'obligeance de notre collègue, M. Pierret, nous a permis de l'étudier chez une femme qui était guérie de sa paraplégie depuis plusieurs années.

Les plaques végétantes occupaient une grande étendue de la dure-mère; à la coupe, elles étaient dures, hyalines, et comme fibro-cartilagineuses. A l'examen microscopique on trouve, dans la couche la plus profonde de la néo-membrane, du tissu osseux véritable en voie de développement. L'aspect

que présentent ces coupes rappelle les figures dessinées dans les *Eléments d'histologie* de Kölliker, à propos de l'ossification des os de la voûte du crâne (1), à côté du tissu fibreux, on voit des cellules qui ont de l'analogie avec les cellules de cartilage (blastème d'ossification), puis des îlots irréguliers de tissu osseux avec ses ostéoplastes, envahissant çà et là le tissu fibreux, et circonscrivant des espaces remplis d'éléments cellulaires.

Cette ossification de la dure-mère spinale qui a été signalée déjà par Ollivier (d'Angers), Andral, etc., mais qui est, en définitive, un fait assez rare, n'a pas lieu de nous étonner beaucoup, depuis que les expériences d'Ollier ont démontré la propriété ostéo-plastique de la dure-mère crânienne.

A l'étude de la dure-mére se rattache celle des petits filets nerveux qui la traversent. Quand la dure-mère a subi l'altération que nous venons de décrire, il est rare que les racines nerveuses ne soient pas comprimées et atrophiées dans l'étendue de la lésion méningienne. On les trouve quelquefois réduites, comme le dit M. Bouvier, à de simples filets à peine distincts de l'enveloppe fibreuse épaissie que leur fournit la dure-mère.

Le microscope montre alors l'existeuce d'une névrite avec dégénérescence granulo-graisseuse. Chez un de nos malades, l'étude des racines nerveuses, faite successivement par dissociation et sur des coupes embrasssant les deux racines réunies avec leur gaîne, a permis de constater l'atrophie des tubes nerveux, avec production de noyaux nombreux et état granulo-graisseux. L'aspect des nerfs au microscope était absolument le même que celui des racines postérieures dans l'ataxie locomotrice; seulement, la névrite était également marquée sur les racines antérieures et sur les postérieures.

Ajoutons, pour terminer, que les ganglions spinaux eux-mêmes peuvent offrir des altérations de structure dans le mal

(1) Kölliker. Éléments d'histiologie humaine. 2e édition française. Paris 1869, p. 303.

de Pott. Dans le cas de M. Wagner, les ganglions du côté gauche étaient entourés par le pus caséeux; ils présentaient une hypertrophie énorme, et l'examen microscopique montra qu'ils avaient subi l'état graisseux à un haut degré. Dans les espaces intercostaux correspondant au développement du zona, les cellules ganglionnaires avaient disparu; les alvéoles qui les renferment ne présentaient que des amas jaunâtres, solubles dans l'éther.

Les altérations de la pie-mère ne sont pas rares dans le mal vertébral; ces altérations, liées plus intimement à celles de la moelle, trouveront leur place naturelle quand nous parlerons des lésions de ce cordon.

2° *Moelle épinière.*

La plupart des auteurs qui ont écrit sur le mal de Pott ont presque complétement négligé l'étude des altérations médullaires. Louis, devinant le rôle que devaient jouer ces lésions dans l'évolution de la maladie, avait dirigé ses investigations de ce côté; il signale comme existant dans la plupart des cas de mal de Pott avec paralysie, le ramollissement de la moelle, au niveau du point comprimé (1).

D'autres auteurs depuis ont noté tantôt l'induration, tantôt le ramollissement de la moelle, tantôt l'absence de lésions. On comprend toute l'insuffisance des examens pratiqués à l'œil nu, quand on sait que la moelle peut être altérée profondément, sans présenter aucune modification de consistance ou de coloration.

Dans ces dernières années, la moelle, dans le mal de Pott, a été étudiée par Turck, Charcot, Bouchard, surtout au point de vue des dégénérations secondaires. Les travaux de ces auteurs ont fait connaître les caractères généraux des myélites

(1) Mémoires et recherches pathologiques sur diverses maladies. Paris, — Mémoire sur l'état de la moelle dans la carie vertébrale, 1826.

par compression, caractères qui peuvent se résumer dans la formule suivante : au point comprimé, il se produit un foyer de myélite ; au-dessus se développe une sclérose ascendante des cordons postérieurs ; au-dessous, une sclérose descendante des cordons latéraux.

Sans doute la découverte des lois qui président aux dégénérations secondaires marquait un progrès important dans l'anatomie pathologique du mal de Pott, et ouvrait des aperçus nouveaux sur la physiologie pathologique de cette affection. Mais le tableau ainsi présenté est loin d'être complet ; il manque un grand nombre de traits importants. Comment débute l'altération médullaire ? Quels sont les caractères de cette altération au point comprimé ? Enfin, quelles modifications s'opèrent dans la moelle, lorsque la paraplégie guérit malgré la persistance de la gibbosité ?

Voilà les principales questions dont la solution n'était pas encore connue. Le sujet était, on le voit, assez étendu. Nous nous sommes efforcé de remplir aussi complétement que possible la tâche que nous avons entreprise, en recueillant des matérianx nombreux, chez des adultes, à la Salpêtrière, et chez de jeunes sujets, à Sainte-Eugénie, et à l'hôpital des Enfants-Malades.

Nous avons pu ainsi étudier la moelle épinière à toutes les phases de la maladie : 1° au début même de l'affection et avant que la paralysie soit bien marquée ; 2° lorsque le malade meurt avec une paralysie complète ; 3° lorsque le malade, guéri de sa paraplégie, meurt d'une affection intercurrente.

1° La moelle épinière, chez l'homme, ne paraît pas offrir aux causes d'irritation cette résistance que l'on observe chez les animaux. Une compression, une irritation même légères paraissent suffire à y déterminer les altérations de la myélite. Nous avons pu vérifier ce fait chez un enfant de l'hôpital Sainte-Eugénie (voir l'observation 1, que nous devons à l'obligeance de notre excellent collègue Cazalis). Dans ce cas, la gibbosité était de date récente, et l'enfant n'offrait pas encore

de paraplégie réelle. La moelle épinière ne paraissait pas avoir subi de compression bien grande; elle avait conservé son volume et sa consistance normales.

Cependant, examinée au microscope à l'état frais, elle présenta tous les caractères de la myélite; un recticulum fibrillaire avec des noyaux; des corps granuleux libres ou dans la gaîne des vaisseaux, etc. Sur les coupes on put voir les tubes nerveux séparés par un recticulum offrant çà et là des noyaux et un nombre considérable de fibrilles, qui, étant coupées en travers, apparaissaient comme un fin piqueté. Ces préparations fournirent aussi la démonstration de deux faits importants : 1° la lésion est générale; elle occupe toute l'épaisseur du cordon médullaire, et elle est aussi marquée dans les cordons postérieurs que dans les antérieurs qui cependant ont dû être refoulés les premiers; 2° cette myélite, tout en apportant quelques modifications à la structure de la moelle, n'y détermine cependant pas des altérations profondes, ainsi qu'on le voit dans les scléroses avancées. Elle n'abolit donc pas dès le début les fonctions de l'axe spinal, qui peuvent continuer à s'exercer, pendant un temps variable. Ce fait, important à constater, nous explique l'erreur commise par Holmes.

« Il est remarquable, dit cet auteur, que la moelle épinière est plus rarement affectée dans la carie vertébrale, qu'on ne pourrait le croire au premier abord» (1). Il en donne pour raison l'affaissement de la colonne osseuse, qui chasse le pus en avant, et la situation de ce cordon dans le segment postérieur du canal rachidien. C'est là, croyons-nous, une erreur. Dans les cas d'affaissement des vertèbres, la myélite est la règle; elle peut exister sans donner lieu immédiatement à de la paralysie; et à l'autopsie, elle échappe à l'observateur qui se contente d'un examen à l'œil nu.

(1) Inclusion of the spinal Chord in Caries of the Spine. In Holmes, a System of Surgery.

Avant d'aborder l'étude de la moelle chez les individus complétement paraplégiques, il importe de dire quelques mots des altérations médullaires que l'on peut rencontrer dans les cas où les douleurs sont le symptôme prédominant. Des pièces pathologiques que nous devons à M. Vulpian nous ont permis d'étudier ces altérations dans un cas remarquable de mal de Pott, à forme névralgique. Le sujet de l'observation était condamné à l'immobilité, non par suite de paraplégie réelle, mais parce que la station debout, la marche, rendaient ses douleurs intolérables (obs. 5).

Les racines nerveuses comprimées à leur passage dans la dure-mère épaissie présentèrent de la névrite avec altération granulo graisseuse des tubes nerveux. Des coupes de moelle faites dans la région correspondante montrèrent dans les cordons postérieurs des traînées de sclérose, formant trois faisceaux principaux un médian et deux latéraux (pl. III, fig. 3). Ces deux derniers étaient situés sur le trajet des filets radiculaires internes, comme cela s'observe dans l'ataxie locomotrice. Il est probable que les douleurs fulgurantes accusées par le malade à l'épigastre et aux reins reconnaissaient pour cause cette disposition anatomique.

Quant au développement de cette forme de myélite dans ce cas particulier, on peut se demander si elle est le résultat de la compression que subit la moelle, ou d'une propagation de l'inflammation transmise par les racines nerveuses. Cette seconde opinion nous paraît la plus plausible ; elle rend mieux compte du siége spécial et bien limité des tractus de sclérose qui suivent les fibres intra-médullaires des racines postérieures.

Au-dessous, se rencontrait une autre disposition anatomique qui mérite d'être signalée; la myélite occupe la partie antérieure des cordons postérieurs et s'étend dans la substance grise qui est désorganisée surtout à gauche. Nous pensons que la parésie du membre inférieur gauche, et les douleurs

violentes dont il était le siége doivent être attribuées à cette altération. Nous reviendrons plus loin sur ce point.

2° Lorsque les malades meurent avec une paraplégie complète, la partie comprimée est le siége d'altérations profondes, qui se distinguent par certains caractères spéciaux des autres formes de sclérose, et même de celles qui sont déterminées par toutes les causes de compression autres que le mal de Pott.

La moelle conserve quelquefois son volume; souvent elle est rétrécie ; ce rétrécissement peut aller jusqu'à la réduire à la cinquième partie de sa surface normale de section. La sclérose est souvent plus marquée d'un côté que de l'autre; on observe aussi fréquemment, et c'est là un des traits principaux de cette altération, l'atrophie d'une des moitiés latérales; cette atrophie, dans un de nos cas, a été assez prononcée pour faire disparaître à peu près complétement une moitié latérale de la moelle (fig. 2, pl. II). La substance nerveuse, n'est pas seulement comprimée par le tissu scléreux ; elle est tortueuse, contournée en différents sens; on dirait qu'elle a été entraînée par le tissu conjonctif de nouvelle formation, qui forme çà et là, dans la substance blanche, de véritables tourbillons de sclérose.

Le substance grise ne peut rester indemne au milieu de ces altérations; les cornes antérieures sont refoulées, atrophiées, coupées en deux, etc , mais on observe toujours la persistance de quelques groupes cellulaires, malgré le degré avancé de la lésion.

Les figures 1, 2, 3, 4, pl. II, offrent quelques exemples remarquables de ces altérations. La figure 4 montre que la pie-mère peut participer à la lésion, et subir un épaississement partiel, ce qui donne lieu à une méningo-myélite. Dans la figure 3, on voit la corne antérieure du côté droit coupée en deux; la partie antérienre de cette corne est complétement isolée du reste de la substance grise.

La figure 1 représente une coupe de moelle dont la partie latérale gauche est considérablement hypertrophiée; le sil-

lon postérieur, par suite de ce refoulement, a subi une déviation énorme.

Dans la figure 2, où le rétrécissement de la moelle a été pour ainsi dire, porté à sa dernière limite; on ne trouve plus que des vestiges du cordon antéro-latéral droit; les cornes antérieures et postérieures de ce côté ont disparu.

Tels sont les principaux caractères de la myélite au point comprimé; cette altération peut, dans des cas rares à la vérité, rester confinée en ce point, sans déterminer la production de scléroses consécutives dans la moelle. Nous avons trouvé un exemple de ce genre, chez un enfant complétement paraplégique, dont la moelle fortement sclérosée en un point n'a pas offert de dégénérations secondaires. Mais, c'est là une exception; et ces altérations consécutives s'observent dans la grande majorité des cas.

Au-dessous du foyer principal, si l'on étudie l'altération médullaire sur des coupes successives, on voit la sclérose quitter peu à peu les cordons antérieurs et postérieurs, et se limiter aux cordons latéraux. Elle occupe habituellement la partie postérieure de ces cordons, comme les dégénérations consécutives aux lésions du cerveau. Elle est généralement plus accusée d'un côté que de l'autre (pl. 3, fig. 1, *efg*).

Au-dessus du point comprimé, il se produit une dégénération ascendante qui occupe les cordons postérieurs (pl. III, fig. 1, *abc*). Cette dégénération, étendue d'abord à toute l'épaisseur de ces cordons, se réduit peu à peu, à mesure qu'on s'élève; elle prend la forme d'un triangle très-allongé, dont le sommet s'avance quelquefois jusqu'à la commissure grise; ce triangle s'effile de plus en plus, et cesse d'exister quand on arrive au bulbe. Il n'est pas rare de voir la slérose s'élever du point malade directement dans les cordons latéraux; mais en général elle ne tarde pas à s'effacer, et n'arrive pas à une grande hauteur. Dans certains cas où la compression a lieu au niveau des premières vertèbres dorsales, elle peut s'élever jusqu'au renfle-

ment cervical, et alors elle donne lieu à des symptômes spéciaux du côté des membres supérieurs.—La lésion des cordons latéraux au-dessus du point comprimé peut encore être le résultat d'une diffusion de la sclérose postérieure qui s'étend d'arrière en avant dans les cordons latéraux, ou d'une enflammation de la pie-mère, qui a son origine au point rétréci, et qui, de là, s'élève à nne hauteur variable en formant autour de la moelle une sclérose annulaire (pl. III, fig. 4).

Enfin on peut observer un fait encore plus rare que les précédents, c'est l'existence, au-dessus de la lésion, d'une sclérose latérale sans sclérose postérieure. Une autopsie que nous avons pu faire à l'hôpital des Enfants, grâce à l'extrême obligeance de notre collègue M. Dejeanne, nous en a fourni un exemple remarquable. La carie occupait les premières vertèbres lombaires; la moelle épinière a subi dans la région correspondante une sclérose avec déformation réprésentée dans la figure 1, pl. II. Cette altération est surtout prononcée à gauche. A partir de ce point, il s'est produit une dégénération ascendante dans les cordons latéraux, beaucoup plus marquée à gauche qu'à droite, dégénération qui s'étend jusqu'à la région cervicale, où elle atteint son maximum (fig. 2, pl. III).

En résumé, l'examen de la moelle épinière dans quelques cas de mal de Pott, nous montre qu'à côté de la disposition ordinaire des dégénérations, il peut se produire des variations assez nombreuses qui s'éloignent du type habituel. Ces variations, importantes à connaître relativement à l'interprétation des symptômes, ne le sont pas moins au point de vue de la pathogénie des dégénérations elles-mêmes.

Turck, on le sait, les avait attribuées à l'inactivité fonctionnelle; théorie inacceptable, car l'inertie fonctionnelle du membre inférieur n'amène pas une altération analogue. M. Bouchard assimilant les dégénérations de la moelle à celles que subissent les nerfs après les sections, attribua l'altération des centres nerveux à leur séparation des centres trophiques, situés dans l'encéphale pour les cordons latéraux, dans la partie

inférieure de la moelle pour les cordons postérieurs. Mais comme l'ont déjà fait remarquer M. Vulpian et M. Charcot, l'expérimentation sur les animaux a profondément ébranlé cette théorie, en montrant que les dégénérations secondaires, à la suite des sections ou des ponctions de la moelle, ne sont qu'un phénomène contingent, et qu'elles tiennent moins à une texture préétablie, qu'à l'éventualité de l'inflammation. Le fait que nous venons de citer, de sclérose ascendante dans les cordons latéraux, plaide en faveur de cette dernière hypothèse. En effet, pour faire cadrer ce fait avec la théorie des centres trophiques, on serait réduit à admettre que dans ce cas les centres trophiques des cordons latéraux étaient situés dans la partie inférieure de la moelle, au-dessous de la lésion. Il nous semble bien plus rationnel de voir dans ce cas particulier une myélite développée primitivement en un point des cordons latéraux, et qui s'est propagée au loin, en suivant ce système de fibres. Nous pensons toutefois que l'on ne peut pas rejeter d'une façon absolue l'influence de la séparation des tubes nerveux de ce que l'on a appelé leurs centres trophiques. C'est à cette influence, s'exerçant d'une façon encore peu connue jusqu'ici, qu'il faut attribuer cette localisation si fréquente des dégénérations secondaires dans les cordons postérieurs au-dessus de la lésion, et au-dessous, dans les cordons latéraux.

Mais les exceptions assez nombreuses observées par M. Vulpian, et M. Westphall, chez les animaux; celles que nous avons rencontrées dans le mal de Pott; telles que : l'absence de dégénération secondaire, le siége de dégénérations ascendantes dans les cordons latéraux, ou dans les cordons antérieurs (Westphall), ne se conçoivent bien que si l'on adme l'intervention d'un processus irritatif ayant une marche indépendante; de la myélite en un mot, qui peut faire défaut, ou rester limitée en un point qu'elle ne dépasse pas, ou bien encore, se propager d'une façon systématique le long d'un fais ceau nerveux, abstraction faite de toute influence trophique.

Tels sont les principaux caractères des altérations que subit le cordon médullaire dans le mal de Pott.

« Il est très-remarquable, dit Hasse (1), qu'au milieu de ces lésions si graves, il peut survenir des aggravations, des amendements, des guérisons, sans qu'on ait pu jusqu'ici analyser la cause de ces phénomènes. » En effet, lorsque les individus affectés de mal de Pott, viennent à recouvrer les mouvements dont ils ont été privés longtemps, et meurent d'une affection étrangère à la carie vertébrale, les modifications que présente la moelle sont peu frappantes au premier abord, et M. Charcot a pu émettre cette assertion dans son cours : étant données les moelles de deux sujets dont l'un serait mort en pleine paralysie, et dont l'autre aurait succombé après avoir recouvré les mouvements, il est fort difficile, si non impossible, de les distinguer l'une de l'autre (2).

Après la guérison de la paraplégie, le rétrécissement de la moelle, son atrophie partielle persistent; la sclérose est toujours très-apparente, ainsi que les dégénérations secondaires. La figure 2, pl. II, en offre un bel exemple; on voit là, portés à un degré extrême, tous les caractères que nous avons assignés à la myélite du mal de Pott. La moelle est réduite au cinquième de son volume, la substance blanche est sclérosée; la substance grise est réduite à une corne antérieure fortement atrophiée, et cependant la malade marchait! Après une certaine période de paralysie avec contracture, les mouvements s'étaient rétablis, et la malade était guérie de la paraplégie depuis cinq ans, lorsqu'elle mourut à la suite d'une coxalgie (voir l'observation 3).

Au lieu d'accepter, comme un fait démontré, cette contradiction entre les symptômes observés pendant la vie, et les lésions trouvées après la mort, nous pensâmes qu'elle devait être plus apparente que réelle, et nous en cherchâmes l'explication dans une étude plus approfondie des altérations que su-

(1) Virchow's Handbuch, etc. Nervenkrankh, 1869, p. 735.
(2) Comptes-rendus de la Soc. de biologie, 1870.

bissent les conducteurs nerveux au milieu des parties rétrécies.

Pour cela, nous avons examiné avec la plus grande attention, les caractères de la myélite, et l'état des tubes nerveux, lorsque la paraplégie est complète, et lorsque les mouvements se sont rétablis.

De cette comparaison, il ressort clairement pour nous, que les caractères intimes de la myélite diffèrent dans les deux cas, et que l'organe indispensable à la transmission motrice, le tube nerveux, présente, dans le cas de paraplégie, des altérations graves qui n'existent pas dans le cas contraire. Il suffit pour s'en convaincre de comparer les deux figures 1, 3, pl. I, dessinées d'après nature. La figure 1 représente les détails microscopiques de la myélite du mal de Pott, avec paraplégie actuelle. Des faisceaux de tissu conjonctif (*a*) partant des vaisseaux (*c*), traversent, çà et là, la moelle, et se continuent avec le réticulum épaissi qui sépare les tubes nerveux. La lésion de ces éléments est le fait capital; la myéline, profondément altérée, est transformée en corps granuleux (*f*), que l'on voit accumulés dans les gaînes (*e*). En quelques points, ces amas ont produit des dilatations, qui présentent l'aspect de vacuoles disséminées çà et là (*g*). Tantôt le cylindre d'axe se retrouve encore dans ces espaces, où il est refoulé sur le côté (*h*); tantôt au contraire, il a disparu, enlevé probablement par les manipulations que la coupe de moelle a dû subir pendant la préparation. D'autres tubes nerveux présentent une atrophie simple du cylindre de myéline, et se trouvent pressés les uns contre les autres.

Si maintenant l'on examine par comparaison, la fig. 2, pl. I, qui n'est qu'une partie du cordon antéro-latéral de la coupe (2, pl. II) examinée à un fort grossissement, on trouvera au milieu d'un réticulum notablement épaissi par places (*a*), des tubes nerveux de différents volumes; un assez grand nombre de ces tubes sont minces (*c*); les autres mieux développés (*b*) rappellent tout à fait l'état normal par leur aspect; la myéline ne présente nulle part d'altération.

On voit donc qu'une différence profonde existe entre les altérations de ces deux moelles. Dans le premier cas, il s'agit d'une sclérose fibreuse, ou trabéculaire, avec destruction des tubes nerveux. Dans le deuxième cas, nous trouvons une sclérose fibrillaire et des tubes nerveux sains, dont quelques-uns seulement sont plus minces qu'à l'état normal.

Entre ces deux états, la moelle doit nécessairement passer par une phase de régénération. Il nous paraît vraisemblable que la graisse disparaît progressivement, et que la myéline se reconstitue dans les gaînes anciennes qui persistent avec leur cylindre axile; il n'y aurait donc pas formation de tubes nouveaux, mais seulement régénération de la myéline dans les tubes anciens, dont quelques-uns recouvrent leur volume primitif, tandis que les autres restent plus petits.

La physiologie expérimentale semble avoir résolu par l'affirmative cette question de la régénération du tissu médullaire. Arnemann, Flourens, ayant sectionné, sur des chiens, la moelle en travers, ont vu au bout d'un temps variable, les mouvements se reproduire. Ces résultats, d'après M. Vulpian, ne doivent être admis qu'avec des réserves, car la section peut avoir été incomplète. Les faits annoncés par M. Brown-Séquard méritent plus de confiance; cet expérimentateur a vu les mouvements se rétablir au bout de quelque temps, chez des pigeons auxquels il avait sectionné la moelle.

Chez l'homme, MM. Vulpian et Charcot, ayant observé, dans l'ataxie locomotrice, des fibres nerveuses plus petites et qui paraissaient embryonnaires, avaient cru à la régénération du tissu nerveux détruit. Mais le doute plane encore sur cette question. On ne comprend guère en effet cette régénération dans une maladie essentiellement progressive, comme l'ataxie locomotrice, qui n'offre pas habituellement dans sa marche ces améliorations et ces guérisons que l'on observe dans le mal de Pott. Dans cette dernière affection, l'altération médullaire est subordonnée jusqu'à un certain point à la lésion osseuse; si celle-ci guérit, celle-là n'a plus de raison de pro-

gresser ; elle subit un temps d'arrêt, puis elle tend à se réparer. Alors se passent les phénomènes intimes de rénovation moléculaire et de régénération, qui se manifestent au dehors par le retour des fonctions.

CHAPITRE II.

PATHOGÉNIE. — CAUSES DE LA PARALYSIE DANS LE MAL DE POTT, ET DANS LES MYÉLITES PAR COMPRESSION.

Les détails qui précèdent nous permettent de conclure que la cause de la paraplégie dans le mal vertébral réside habituellement dans les altérations que subit la moelle épinière, au point comprimé.

On doit cependant se poser la question suivante : La paraplégie ne peut-elle pas être dans quelques cas, le résultat de causes agissant mécaniquement, telles que la flexion de la moelle, ou la compression simple de cet organe par une tumeur? On sait que Boyer faisait dépendre ce symptôme de la flexion brusque qu'éprouve la moelle dans le point de la courbure angulaire de l'épine, du tiraillement qui en résulte, etc. On sait également que la compression de la moelle, sans altération histologique de cet organe, a été souvent invoquée par les anciens chirurgiens. Cette opinion a été remise en honneur par M. Brown-Séquard. Se fondant sur ce fait que la substance grise n'est pas excitable à l'état normal, et ne peut déterminer des sensations périphériques et des mouvements spasmodiques, que lorsqu'elle est enflammée, cet auteur assigne comme symptômes à la compression simple : le sentiment de resserrement, la douleur pseudo-névralgique ou fourmillement, localisés dans les points du corps qui reçoivent leurs nerfs de la partie comprimée (1). Ces symptômes peuvent

(1) Leçons sur le diagnostic et le traitement des principales formes de paralysie des membres inférieurs, par Brown-Séquard, Paris, 1864.

exister, s'il y a myélite; dans toutes les régions inférieures avec les mouvements spasmodiques, la rigidité, etc. — On doit admettre, au point de vue théorique, cette distinction, fondée sur un fait physiologique vrai, l'inexcitabilité de la moelle épinière à l'état normal. Mais si nous envisageons le côté clinique de la question, avant de porter un jugement sur le rôle de la compression simple, il importe de diviser les cas de compression de la moelle, en deux catégories bien tranchées, suivant que la cause mécanique agit rapidement ou lentement.

1° Des faits nombreux prouvent que la compression peut amener la paraplégie avant que la myélite ait eu le temps de se développer. Ceci s'observe dans les cas de compression brusque et rapide; dans les fractures de l'épine, lorsqu'un fragment osseux est refoulé dans le canal rachidien; dans les tumeurs blanches atlo-axoïdiennes, lorsque l'apophyse odontoïde déplacée dans un mouvement brusque vient comprimer le cordon médullaire; dans certains cas rares, où l'on voit une collection liquide formée au dehors, faire tout à coup irruption dans le canal vertébral. La moelle peut être seulement comprimée, ou en même temps contuse et déchirée. Dans tous les cas, la myélite n'existe pas encore, et les phénomènes paralytiques sont bien évidemment le résultat de la compression.

La flexion exagérée de la moelle épinière paraît déterminer les mêmes symptômes, lorsqu'elle se produit instantanément, M. Brown-Séquard nous a cité à ce propos le fait suivant qu'il a observé à Boston :

Un individu affecté depuis quelque temps déjà d'un mal de Pott dorsal, vit sa colonne vertébrale s'affaisser subitement sous l'influence d'un effort; la paraplégie fut instantanée. M. Brown-Séquard, mandé auprès du malade, fit construire un appareil prothétique qui avait pour effet de redresser légèrement et de soutenir la colonne vertébrale. L'application de cet appareil fut suivi d'une prompte disparition de la paraplégie, dont la durée n'excéda pas vingt-cinq heures.

Ainsi, dans les cas particuliers dont nous venons de parler, il ne peut y avoir de doute sur le rôle de la compression et de la flexion.

2° Mais lorsque la moelle épinière est comprimée d'une façon lente et progressive, comme cela s'observe habituellement dans le mal de Pott et dans les tumeurs des méninges, et qu'après un temps plus ou moins long, les phénomènes paralytiques apparaissent, nous affirmons, sans hésiter, que la cause de la paralysie, c'est la myélite par compression. M. Brown-Séquard nous a objecté que la flaccidité que l'on observe au début de cette paralysie ne peut s'accorder avec une inflammation de la moelle, qui tend toujours à s'accompagner de convulsions toniques; et indique plutôt l'existence d'une compression simple. Mais l'objection perd de sa force, en présence des observations microscopiques qui montrent d'une part, les altérations de la myélite dans le mal vertébral, alors que la faiblesse des membres commence seulement à se manifester, et d'autre part, l'existence de myélites partielles, chez des malades dont la paraplégie offrait les caractères de la flaccidité. La contracture dans le mal de Pott arrive habituellement à une certaine période de la maladie, et paraît en rapport avec le développement de la sclérose des cordons latéraux. Pourquoi ne se montre-t-elle pas dès le début, malgré l'existence de la myélite ? C'est une question à laquelle il nous paraît difficile de trouver une réponse satisfaisante.

Nous sommes convaincu que par un examen histologique convenablement pratiqué, l'on pourra toujours constater les caractères de l'altération médullaire dans les cas où la paraplégie sera survenue à la suite d'une compression lente. Aussi, nous concevons des doutes très-sérieux sur la valeur de l'examen microscopique pratiqué par les auteurs qui rapportent des cas de paraplégie par compression lente, sans myélite.

Citons en abrégé une observation de M. Mannkopf :

(1) Berliner, klin. Wochens, t. I, p. 34.

Un abcès comprimait la moelle à droite. La moelle n'était nullement ramollie, nullement altérée histologiquement. L'auteur voit là un cas de compression simple, sans myélite. Or, contrairement à ce que dit M. Brown-Séquard, le malade présentait, outre la parésie :

1° Des sensations anormales excentriques ;

2° Des crampes toniques dans les membres.

Pour nous, il s'agit là, très-probablement, non pas d'une compression sans myélite, mais d'une myélite par compression. M. Mannkopf, en effet, oublie de dire de quelle façon a été pratiqué l'examen histologique de la moelle ; si cet examen n'a été fait qu'à l'état frais, il ne serait pas étonnant que l'auteur ait pu laisser passer inaperçues des altérations même très-marquées, que des coupes eussent montrées avec la plus grande netteté.

Pour ce qui concerne le mal de Pott en particulier, nous avons vu que la myélite est précoce dans son développement, qu'elle peut même précéder la paralysie ; dès lors, il ne reste à la compression simple qu'un rôle bien secondaire à jouer, en tant que cause directe de la paraplégie.

L'abolition des mouvements volontaires succède, donc, comme nous l'avons dit, à la myélite, qui est elle-même le résultat de la compression.

Il nous reste à examiner quels sont les agents de cette compression. Notre but n'étant pas, dans ce travail, d'étudier les altérations osseuses de l'épine, nous nous bornerons à mentionner simplement les diverses conditions pathologiques, dans lesquelles la moelle peut se trouver placée. Sans nier, d'une façon absolue comme l'a fait Nichet, la compression directe de la moelle épinière par les os, nous pensons que dans quelques cas une arête osseuse, une esquille, un rétrécissement du canal vertébral, peuvent être la cause de l'altération médullaire. Nous avons pu, en effet, constater plusieurs fois la réalité de ces dispositions anatomiques ; ainsi, dans un cas, une arête osseuse avait imprimé un sillon su la moelle ; dans

un autre cas, un fragment osseux nécrosé irritait la région lombaire. Mais tout en admettant ces causes de compression, nous tenons à insister sur leur rareté relative, et sur ce fait signalé depuis longtemps déjà : que malgré l'existence d'une courbure angulaire très-prononcée, le canal vertébral n'a rien perdu de ses dimensions normales. Lorsque la paraplégie existe dans ces cas, quelle a été la cause de la compression ? Cette cause a été entrevue par la plupart des auteurs qui signalent l'épaississement de la dure-mère, et la présence de matière tuberculeuse dans le canal. M. Gonzalès-Echeverria a le premier nettement indiqué dans sa thèse, que la dure-mère épaissie pouvait comprimer la moelle et par suite amener la paraplégie (1).

Nous avons décrit plus haut les caractères et le développement de cette lésion ; nous avons vu que la dure-mère irritée par le pus caséeux des vertèbres s'enflamme, et devient le siége, dans ses couches externes, d'une pachyméningite caractérisée par la production d'éléments conjonctifs nouveaux. En même temps, des abcès plus ou moins nombreux se développent dans la pseudo-membrane. Or, à mesure que la dure-mère, ainsi altérée, s'épaissit, la moelle subit une compression de plus en plus forte, et l'altération des deux organes marche en quelque sorte parallèlement. La connaissance précise de ces faits, jette du jour sur certaines questions dont la solution n'était pas connue : on comprend ainsi très-bien l'existence de la paralysie avec des courbures peu prononcées, et même en l'absence de toute courbure, témoin le cas cité par M. Brown-Séquard (2). La colonne vertébrale avait conservé sa rectitude, et le malade était paraplégique ; à l'autopsie, on trouva la moelle comprimée, et rétrécie en un point, par la dure-mère considérablement

(1) Sur la nature des affections dites tuberculeuses des vertèbres, thèse de Paris, 1860.

(2) Course of Lectures on the Physiology and Pathology of the central nervous System. Philadelphia, 1860, p. 25.

épaissie. On comprend également que de fortes incurvations puissent exister sans phénomènes paralytiques, et enfin, que la paralysie, quand elle existe, puisse guérir sans aucune modification dans la forme de la gibbosité. Ce résultat heureux, qui se produit quelquefois spontanément et que l'on obtient dans d'autres cas par la cautérisation au fer rouge, ne peut évidemment être attribué qu'à une modification survenant dans l'état anatomique des méninges et de la moelle.

Telle est l'idée que nous nous sommes faite sur la pathogénie de la paraplégie dans le mal vertébral, après l'examen de pièces pathologiques nombreuses.

Nous pensons qu'une esquisse rapide des lésions diverses qui peuvent comprimer la moelle chez l'homme et déterminer la paralysie est un complément indispensable à l'étude du mal de Pott. Les notions que nous venons de donner sur la myélite spéciale à cette affection, deviendront plus complètes et gagneront en netteté par une revue générale et sommaire des différentes myélites par compression.

Indépendamment du mal vertébral, des lésions nombreuses peuvent comprimer la moelle épinière, et amener la paraplégie. Ces lésions ont pour point de départ, tantôt la moelle elle-même ou les méninges, tantôt le tissu osseux. Pour en faire la nomenclature, nous allons mettre à profit les leçons professées par M. Charcot, à la Salpêtrière, en 1869.

1° Tumeurs développées dans la moelle. Les principales sont : le gliôme, le tubercule, et les tumeurs syphilitiques mal connues jusqu'à ce jour. Le mécanisme suivant lequel elles déterminent la paraplégie, ne peut pas être assimilé sans réserves au phénomène de la compresion de dehors en dedans. Ces néoplasies se substituent aux éléments nouveaux, plutôt qu'elles ne les compriment.

2° Les tumeurs d'origine méningée sont plus fréquentes que les précédentes; aussi leur histoire anatomique et clinique est-elle beaucoup plus avancée. Ce sont les différentes variétés

de sarcome et le fibrome, qui ont pour point de départ la dure-mère; le psammome ou tumeur sablée et l'épithéliome propres à l'arachnoïde et à la pie-mère; le myxome qui se développe aux dépens des racines nerveuses intra-rachidiennes, et s'accompagne souvent d'autres tumeurs analogues développées sur les nerfs périphériques. Aux altérations des méninges se rattache la méningite hypertrophique de la région cervicale, forme particulière sur laquelle M. Charcot a appelé l'attention (1). Cette pachyméningite et les sarcomes des méninges constituent les altérations les plus fréquentes parmi celles que nous venons de citer; elles se sont présentées plusieurs fois à notre observation. Nous allons examiner en quelques mots le mécanisme et les effets de la compression qu'elles exercent sur la moelle, et établir une comparaison avec ce qu'on a observé dans le mal de Pott.

Les sarcomes ou tumeurs fibro-plastiques de la dure-mère produisant une compression bien limitée sur un des côtés de la moelle; leur accroissement progressif ne peut avoir lieu sans amener un rétrécissement graduel de l'axe médullaire qui est quelquefois tellement aminci qu'à un examen superficiel l'on pourrait croire à une section. Nous ne pensons pas que l'on ait jamais observé la section complète de la moelle par une tumeur; la formation des eschares amène sans doute la mort bien avant que la compression en arrive à ce degré-là.

Nous avons observé trois cas de tumeurs des méninges. Chez une de nos malades, la tumeur était développée à la partie antérieure et comprimait la moelle d'avant en arrière; chez le second, la tumeur correspondait aux cordons postérieurs et refoulait la moelle en avant; dans ces deux cas, le résultat était le même; la moelle était aplatie dans le sens antéro-postérieur, et avait conservé son diamètre normal dans le sens transversal. Chez le troisième malade, la tumeur située

(1) Charcot, Soc. de biologie, 1869.

latéralement comprimait le cordon antéro-latéral gauche qui avait disparu, il ne restait plus qu'une partie du cordon antéro-latéral droit. Dans ce cas, le malade avait présenté pendant quelque temps de l'hémiparaplégie (1).

La pachyméningite cervicale offre quelques analogies avec la pachyméningite du mal de Pott, mais les différences sont nombreuses. La première occupe la région cervicale, tandis que le siége de l'autre varie avec celui de la lésion osseuse qui lui a donné naissance. Dans la méningite cervicale, l'hypertrophie s'effectue aux dépens des couches internes de la dure-mère, aux dépens de l'arachnoïde et de la pie-mère ; dans le cas de mal vertébral, les couches internes de la dure-mère restent indemnes : les couches externes seules prennent part à la néoplasie. Enfin, dans le premier cas seulement, la compression est circulaire, et occupe une assez grande étendue de l'axe spinal qui est réduit dans tous ses diamètres. Ces différences font comprendre pourquoi l'atrophie musculaire se rencontre dans la pachyméningite cervicale, et fait défaut dans le mal de Pott.

L'altération médullaire qui succède aux tumeurs des méninges et à la méningite cervicale, n'offre pas ces irrégularités, ces atrophies partielles, ces tractus flexueux de sclérose que l'on observe dans le mal vertébral. La moelle paraît avoir été moins tourmentée ; on observe un tissu fortement sclérosé où les cylindres d'axe sont pressés les uns contre les autres, et où les vaisseaux ont acquis un développement quelquefois énorme. Les coupes faites au point comprimé sont particulièrement remarquables par le nombre considérable d'orifices vasculaires qu'elles présentent ; ce nombre est toujours prédominant dans la substance grise.

Nous avons été surpris de rencontrer des différences aussi tranchées entre la sclérose que nous venons de décrire et celle du mal de Pott, lorsque le mécanisme de la compression sem-

(1) Charcot. Arch. de physiologie, t. II.

blait *à priori* devoir être à peu près identique dans ces différents cas. Peut-être doit-on attribuer l'asymétrie et les dislocations plus considérables de la moelle, dans le mal de Pott, à la multiplicité des lésions dont la compression de cet organe est ici le dernier terme. Voici, en effet, la série des phénomènes qui se succèdent dans la majorité des cas :

1° Formation d'abcès qui s'ouvrent dans le canal rachidien et refoulent la dure-mère d'avant en arrière;

2° Affaissement de la colonne, dans le sens antéro-postérieur et dans le sens latéral en même temps;

3° Développement de la pachyméningite qui commence à la partie antérieure, s'étend sur les côtés, peut entourer la moelle, et constitue, en définitive, l'agent le plus efficace de la compression.

Sans qu'il nous soit possible d'analyser la manière d'agir de chacune de ces causes, il nous suffit de faire remarquer combien les conditions dans lesquelles se trouve ici la moelle épinière sont plus complexes que dans les cas de tumeur où la pression est latérale, et de pachyméningite cervicale, où elle est circulaire.

3° *Tumeurs d'origine osseuse.* Nous dirons quelques mots seulement du cancer de la colonne vertébrale, renvoyant, pour de plus amples détails, à l'excellente thèse de M. Tripier (1). Rarement primitif dans les vertèbres, le cancer s'y montre le plus souvent à la suite du cancer du sein. Le tissu morbide se développe au sein des corps vertébraux; ceux-ci se ramollissent et s'affaissent avec ou sans déviation (observ. 6) ; de là, une compression des nerfs dans leurs trous de conjugaison, et des douleurs atroces sur le trajet des nerfs comprimés. Quelquefois la compression de la moelle a lieu par le développement de la tumeur dans le canal rachidien; le tissu pathologique après avoir détruit la partie postérieure des corps

(1) Du cancer de la colonne vertébrale et de ses rapports avec la paraplégie douloureuse, thèse de Paris, 1867.

vertébraux fait irruption dans le canal, repousse la dure-mère, et s'étale comme un champignon entre cette membrane et l'os.

Des tumeurs autres que le carcinome peuvent se développer dans les vertèbres. Nous citons à la fin de cette thèse deux observations remarquables de tumeurs très-probablement primitives de la colonne vertébrale ayant déterminé la paraplégie.

Dans un de ces cas, il s'agit d'un fibro-sarcome qui avait envahi les corps des deuxième et troisième vertèbres lombaires, et s'était développé dans l'intérieur du canal rachidien ; la dure-mère était refoulée sans être altérée ; le renflement lombaire et la queue de cheval étaient entourés et comprimés comme dans un manchon (observ. 7).

La seconde observation est relative à une de ces tumeurs qui offrent une certaine analogie de structure avec les glandes en grappes, et que M. Robin a décrites le premier sous le nom d'hétéradénome. Le tissu morbide paraissait s'être développé primitivement dans le corps de la sixième vertèbre dorsale qui avait disparu ; la colonne vertébrale s'était affaissée, et présentait une déviation angulaire. La tumeur s'était prolongée dans le canal rachidien, et avait envahi la dure-mère sur la face externe et antérieure de laquelle végétait le tissu pathologique. La compression de la moelle résultait évidemment du refoulement de la dure-mère par la tumeur (observ. 8).

Pour faire une revue complète des causes qui peuvent déterminer la compression de la moelle, nous signalerons les tumeurs extra-vertébrales qui peuvent pénétrer dans le canal rachidien, soit après avoir déterminé l'usure du tissu osseux, ainsi que cela a été observé pour l'anévrysme de l'aorte thoracique, soit en faisant effort dans le sens des voies naturelles, et en passant par les trous de conjugaison, comme cela a lieu pour les cas de kystes hydatiques et d'abcès. Les abcès dont il s'agit se développent entre les vertèbres cervicales et le

pharynx; ils se traduisent par des symptômes d'angine plus ou moins marqués, jusqu'à l'époque où par suite d'une migration singulière, ils viennent s'ouvrir dans le canal rachidien, et déterminent des accidents rapidement mortels. On les connaît en Allemagne sous le nom d'angina Ludovici, parce que Ludwig en a donné la première observation.

CHAPITRE III.

PHYSIOLOGIE PATHOLOGIQUE. — SYMPTOMATOLOGIE.

§ 1. — *Sensations spontanées.*

Les sensations douloureuses spontanées ouvrent la série des symptômes du mal vertébral. Elles sont de deux ordres : les unes suivent le trajet des nerfs qui partent du point malade ; elles occupent principalement les espaces intercostaux. Les autres sont des sensations qui sont rapportées à la périphérie, quel que soit, du reste, le siége plus ou moins élevé de l'altération médullaire.

La cause anatomique des unes et des autres paraît assez nettement déterminée.

Nous croyons que dans le mal de Pott les douleurs en ceinture, intercostales ou abdominales, sont le symptôme de la névrite. Nous avons vu, en effet, que les nerfs peuvent être comprimés pendant leur passage à travers la dure-mère hypertrophiée, ou dans les trous de conjugaison déformés et rétrécis. A cette altération, qui est fréquente, peut s'en ajouter un autre plus rare; nous voulons parler de la sclérose des cordons postérieurs, offrant la même disposition que dans l'ataxie locomotrice; comme nous l'avons observé chez un de nos malades (obs. 5, pl. m, fig. 3).

On s'explique dès lors facilement le caractère fulgurant des

douleurs perçues dans les parties qui reçoivent leurs nerfs du segment médullaire ainsi altéré.

Les sensations douloureuses appartenant à la seconde catégorie se produisent d'après un mécanisme différent. Elles sont de cause centrale, et doivent être attribuées à la substance grise de la moelle, qui, sous l'influence de l'inflammation, devient excitable, c'est-à-dire capable de donner lieu à toute espèce de sensations, à des crampes, ou à des convulsions partielles. Elle acquiert donc, comme le dit M. Brown-Séquard, les mêmes propriétés qu'un nerf de sensibilité et de mouvement, et présente tous les effets de la compression de ces nerfs. Est-elle comprimée, irritée en un point, elle engendre des sensations douloureuses de picotement, fourmillement, froid intense, brûlure, élancements, etc., qui sont rapportées par le sujet à un point souvent très-éloigné, tel que le pied, la jambe, le genou. C'est de la même façon qu'un nerf mixte comprimé en un point, donne lieu à des sensations douloureuses qui sont perçues comme si elles venaient de la périphérie; et que les amputés éprouvent au bout du moignon, des sensations douloureuses qu'ils rapportent à l'extrémité du membre enlevé par l'opération.

Le malade de l'observation 5, outre ses douleurs épigastriques très-vives, éprouvait aussi des douleurs par élancements dans le membre inférieur gauche. L'examen microscopique qui nous avait permis de rattacher les premières à la névrite et à la sclérose des cordons postérieurs, nous a donné une explication tout aussi plausible pour les autres; nous avons constaté en effet, qu'au-dessous de la première lésion, il existait une myélite siégeant à la partie la plus antérieure des cordons postérieurs, et s'accompagnant d'une altération très-marquée de la substance grise du côté gauche. Le rapport qui existait entre cette lésion et les douleurs du membre inférieur était encore confirmé par l'intégrité de la moelle et des racines postérieurs à la région lombaire.

Il est facile de comprendre maintenant pourquoi les pre-

miers symptômes du mal de Pott sont les sensations spontanées. C'est que les altérations qui les produisent sont les premières dans l'ordre de développement. Il y a d'abord méningite et affaissement des vertèbres. Quant à l'inflammation de la substance grise, nous ne sommes pas éloigné de la croire plus précoce que celle de la substance blanche. Sa vascularité plus grande, rend du moins cette opinion vraisemblable. Si la méningite et l'affaissement de l'épine viennent à manquer, les premiers symptômes seront les douleurs dans les membres inférieurs. C'est ce que nous avons observé dans deux cas de tumeurs des méninges, occupant la région dorsale. Ce début paraît bien certainement indépendant du siége de la compression; car, chez nos deux malades qui avaient présenté les mêmes sensations douloureuses au début de leurs maladies, les tumeurs occupaient des siéges bien différents. L'autopsie démontra que la production pathologique était située dans un cas, en avant; dans l'autre, en arrière de la moelle épinière.

§ 2. *Paraplégie.*

Après les sensations douloureuses du début, les phénomènes paralytiques apparaissent. Le malade éprouve dans les membres inférieurs un sentiment de fatigue qui se manifeste surtout après une marche même peu prolongée. L'affaiblissement des membres se prononce de plus en plus, jusqu'au moment où ils finissent par plier sous le poids du corps. Dès lors, la paraplégie existe; elle est très-souvent plus marquée d'un côté que de l'autre, indiquant ainsi que la lésion est habituellement plus marquée dans une des moitiés latérales de la moelle que dans l'autre. Un autre caractère de cette paraplégie, au début, est de s'accompagner toujours de flaccidité; les membres inférieurs se laissent fléchir dans tous les sens, et quand on les soulève, retombent sur le lit, comme une masse inerte. Dans quelques cas relativement rares, cette paralysie, avec flaccidité, persiste indéfiniment, c'est-à-dire

jusqu'a la guérison, ou jusqu'à la mort du malade (obs. 10 et 11). Mais dans la grande majorité des cas, la contracture ne tarde pas à apparaître dans les membres paralysés. Les faits signalés à propos de l'anatomie pathologique nous donnent le secret de ces différences cliniques ; il est rationnel de penser que le phénomène de la rigidité est en rapport avec le développement de la sclérose des cordons latéraux, qui est la règle comme nous l'avons vu ; et que d'un autre côté, la flaccidité tend à persister lorsque cette dégénération secondaire ne se produit pas. La rigidité saisit d'abord les membres dans l'extension ; puis, au bout d'un temps variable, la flexion permanente tend à se produire. Tantôt les membres sont ramenés progressivement dans la flexion ; tantôt ils prennent cette position à la suite de spasmes brusques qui se produisent spontanément, tandis que le malade est couché tranquillement dans son lit. Après les premières attaques de ce genre, les malades voient habituellement les fléchisseurs se relâcher, et les membres revenir dans l'extension ; mais au bout de quelque temps ces relâchements spontanés ne se produisent plus, et le malade reste dans la flexion permanente avec contracture, qui est, pour ainsi dire, la position classique, dans le mal de Pott parvenu à une certaine période. Le malade étant dans le décubitus dorsal, les cuisses sont fléchies sur le bassin et les jambes sur les cuisses ; les membres sont généralement parallèles l'un à l'autre. Un malade que nous observons en ce moment présente une attitude rare et singulière ; le membre inférieur gauche est dans la flexion complète, le membre droit dans la demi-flexion, avec adduction et rotation en dedans ; le premier semble superposé à l'autre. Cette position des membres inférieurs qui est commune à toutes les myélites par compression, ne se rencontre qu'exceptionnellement dans certaines formes de paraplégie, telles que la sclérose en plaques, la paraplégie hystérique, etc., où les membres contracturés restent dans l'extension, jusqu'aux dernières limites de la maladie.

Il y a différents degrés dans l'intensité de la contracture; quelquefois, elle est modérée, une traction assez forte peut en triompher, et placer les membres dans l'extension; mais ils ne tardent pas à reprendre leur position primitive aussitôt qu'on les abandonne à eux-mêmes.

Dans quelques cas, l'extension est absolument impossible; les talons restent fixés contre le siége, et la main ne peut se placer qu'avec peine entre les deux genoux serrés avec force l'un contre l'autre.

Chez un certain nombre de sujets, on observe avec la contracture les phénomènes singuliers décrits sous le nom d'épilepsie spinale (1). Ils consistent en mouvements convulsifs des membres inférieurs, se manifestant plus souvent après provocation, quelquefois spontanément. Dans ce dernier cas, c'est un tremblement habituel revenant par accès. Pour les provoquer artificiellement, il faut relever fortement les orteils avec la paume de la main; un mouvement de trémulation se manifeste; le membre tout entier est agité de secousses rapides, qui rappellent les spasmes toniques et cloniques de l'épilepsie. On sait que l'épilepsie spinale est loin d'être un symptôme spécial au mal de Pott; on la rencontre dans un grand nombre de scléroses.

Les mouvements réflexes se produisent avec une assez grande intensité, sous l'influence du pincement, du chatouillement, des irritations portées sur la peau. Deux conditions anatomiques paraissent tenir sous leur dépendance cette augmentation de l'excitabilité réflexe, dans le mal de Pott : en premier lieu, l'interruption de l'influx nerveux au point comprimé, interruption qui agit ici, comme la section de la moelle chez les animaux; en second lieu, l'intégrité du renflement lombaire; et partant l'exaltation de son pouvoir excito-mo-

(1) Nous employons ici cette dénomination dans le sens qui lui a été donné par M. Brown-Séquard.

teur. La disparition des mouvements réflexes est parfois l'indice d'une désorganisation profonde de cette région.

La contraction des sphincters est encore une conséquence de cette intégrité du segment inférieur. On sait que cette contraction n'est autre chose qu'un acte réflexe permanent, qui atteste l'activité constante de la moelle épinière. Dans le mal de Pott, la myélite, grâce à sa localisation et à la lenteur de sa marche, n'altère pas le fonctionnement de la substance grise du renflement lombaire. Dans les traumatismes de la colonne vertébrale il n'en est pas de même; la moelle épinière subit une désorganisation brusque et profonde qui trouble le mécanisme des actes réflexes, et par suite amène la paralysie des sphincters.

§ 3. — *Altérations de la sensibilité cutanée.*

Les modifications de la sensibilité cutanée ne commencent a apparaître qu'après les troubles de la motilité; dans quelques cas même, la fonction motrice paraît seule atteinte. Toutefois, avant d'admettre l'intégrité complète de la sensibilité, il est indispensable de recourir à l'œsthesiomètre. Chez une malade paralysée du mouvement et qui semblait avoir conservé la sensibilité cutanée intacte dans tous ses modes, l'emploi de cet instrument fit reconnaître sur les membres inférieurs une obtusion assez prononcée de la faculté de percevoir les impressions tactiles. Quoi qu'il en soit, il est certain que la paralysie du mouvement est toujours plus accusée au début que celle du sentiment. Faut-il attribuer, avec Holmes, la prédominance de la paralysie motrice à ce que : 1° l'affection morbide procédant d'avant en arrière doit atteindre en premier lieu les cordons antérieurs; 2° ce sont les colonnes antérieures qui sont le plus sujettes à la compression par la flexion de l'axe spinal? Cette explication qui paraît simple au premier abord, est cependant basée sur une idée erronée.

Nous avons vu effectivement, que dans un cas où la compression était récente et siégeait en avant, les cordons anté-

rieurs n'offraient pas une lésion plus avancée que le reste de la substance blanche. De plus, Holmes néglige complétement un côté important de la question, c'est la transmission des excitations centripètes par la substance grise, tandis que les excitations centrifuges suivent les cordons antéro-latéraux. Or, il est bien certain qu'une sclérose de la substance blanche amène assez facilement la paralysie motrice, tandis que la paralysie du sentiment exige des altérations de la substance grise plus difficiles à réaliser, et sur lesquelles nous reviendrons tout à l'heure.

Entre les cas où la sensibilité cutanée est intacte, et ceux où son abolition est complète, l'on peut rencontrer des modifications nombreuses et dignes d'intérêt. La sensibilité cutanée doit être étudiée dans ses divers modes, qui peuvent être altérés ensemble ou isolément. Généralement c'est le sens du tact qui disparaît le premier; dans ce cas, le frottement léger de la peau cesse d'être perçu; en même temps que la sensibilité tactile s'affaiblit, on peut observer de l'hyperesthésie cutanée. Nous avons vu que l'inflammation de la substance grise en rendant la moelle excitable, la rendait par là même assimilable à un gros nerf. Or, MM. Vulpian et Bastien, dans leurs expériences sur la compression des nerfs, ont remarqué que l'anesthésie tactile est déjà très-marquée, le pincement de la peau suscite des douleurs plus vives que dans l'état normal (1).

Après le sens du tact, disparaît le sens de la température; quant à la sensibilité douloureuse, elle ne s'éteint généralement qu'après les deux autres.

On a observé, plus rarement, des malades qui ayant perdu la sensibilité à la douleur, avaient conservé la sensibilité tactile. Faut-il en conclure, comme le pense Schiff, qu'il y a des conducteurs spéciaux pour ces deux modes de sensibilité; que les conducteurs de la sensibilité douloureuse sont situés

(1) Leçons sur la physiologie du système nerveux. Paris, 1866.

dans la substance grise, ceux du tact dans les cordons postérieurs, et que tout dépend du siége de la lésion, qui dans le cas dont nous parlons, occuperait la substance grise, et laisserait intacts les cordons postérieurs? Telle est l'opinion que M. M. Rosenthal s'est efforcé de faire prévaloir, par l'observation suivante que nous citons en l'abrégeant (1).

Une femme présentait une gibbosité intéressant les vertèbres thoraciques, de la sixième à la neuvième. Les mouvements actifs n'étaient pas complétement abolis; la malade pouvait encore faire quelques pas, mais avec la plus grande difficulté. La contractilité électrique était normale; quant à la sensibilité électrique musculaire et cutanée, elle faisait défaut. A un examen plus approfondi, M. Rosenthal, reconnut que la sensibilité de contact était tout à fait conservée, mais que la faculté de percevoir les impressions douloureuses déterminées par la piqûre, le pincement, le pinceau électrique, avait disparu. Il en était de même de la sensibilité à la température.

Trois mois après, la paraplégie devint complète, et la malade ne tarda pas à succomber. L'examen microscopique montra les cellules nerveuses de la substance grise, opaques, brillantes, opalines, sans prolongements. Cette altération était plus marquée au-dessous du point comprimé qu'au-dessus. Dans la région dorsale inférieure, on trouva quelques cellules nerveuses éminemment opalescentes, à bords très-sombres, et remplies uniformément de granulations grossières. « Ce résultat histologique, ajoute l'auteur, en montrant la maladie des cellules nerveuses dans l'analgésie, apporte la plus belle confirmation à la découverte de Schiff. D'après ce physiologiste, si l'on coupe la substance grise chez un lapin, et qu'on ne laisse que les cordons postérieurs, on remarque que l'animal sentira le simple contact, tandis que les impressions douloureuses ne seront pas transmises. Nous devons donc admettre que la transmission de la sensibilité tactile peut avoir lieu par la

(1) *Handbuch der Diagnostik der Nervenkrankheiten.* Erlang., 1870, p. 189.

substance blanche sans l'intermédiaire de la grise, qui ne conduit que les sensations douloureuses. »

Des considérations de différents ordres nous empêchent d'adopter les vues assurément fort ingénieuses de M. Rosenthal. Et d'abord, l'opinion physiologique que cet auteur essaye de confirmer par l'anatomie pathologique, est aujourd'hui rejetée par la majorité des savants. Il y a déjà longtemps que M. Brown-Séquard a montré le peu de valeur de l'expérience invoquée par Schiff, en faisant voir que la section unilatérale de la moelle épinière ne diminue pas la sensibilité tactile dans le membre correspondant à la section, ce qui aurait lieu forcément si cette sensibilité était transmise par les cordons postérieurs, qui ne s'entre-croisent pas, comme on le sait. Quant aux arguments anatomo-pathologiques apportés par M. Rosenthal, ils ne nous paraissent rien moins que concluants. Comment admettre qu'une altération des cellules nerveuses, caractérisée par un état opaque, sombre, et la présence de granulations graisseuses, puisse être la cause réelle de l'analgésie, lorsque des altérations bien plus prononcées de ces cellules, c'est-à-dire, leur atrophie et leur disparition, n'altèrent en rien, la sensibilité douloureuse de la peau? En effet, dans la paralysie infantile spinale, la moelle offre une altération qui consiste dans la disparition d'un ou plusieurs groupes de cellules des cornes antérieures, et quelquefois de toutes les cellules et dans l'atrophie consécutive de la corne de substance grise. Or, l'intégrité de la sensibilité cutanée est la règle dans ces cas. Ce fait remarquable a conduit M. Charcot á penser que les cornes antérieures ne prennent pas part à la transmission des impressions sensitives, et que cette fonction est dévolue à la partie la plus centrale de la substance grise. M. Brown-Séquard avait été conduit d'ailleurs déjà, par l'expérimentation, à limiter dans la partie centrale de la substance grise, les agents de la transmission des impressions sensitives.

Il nous est donc impossible d'admettre que l'altération décrite par M. Rosenthal ait été capable d'abolir la sensibilité

douloureuse. Et d'un autre côté, s'il est vrai que la sensibilité tactile est transmise par les cordons postérieurs, l'intégrité complète de cette sensibilité chez la malade en question impliquait nécessairement l'intégrité des conducteurs ; il fallait donc que les cordons postérieurs traversassent le point comprimé, et le foyer de myélite correspondant, sans participer à la lésion ; autre fait tout aussi inacceptable que le premier.

Nous nous rangeons donc à l'avis de M. Brown-Séquard et de M. Vulpian qui n'admettent qu'un seul système de conducteurs, et qu'un seul siége unique, la substance grise. Ces variations dans les troubles de la sensibilité sont subordonnées aux modifications apportées dans les éléments de la moelle épinière, modifications qui peuvent être telles qu'elles suppriment la sensibilité douloureuse, en conservant le tact, et *vice versa*. Quant à préciser le genre d'altération anatomique qui correspond à chaque cas, nous croyons que ce serait trop demander à l'anatomie pathologique dont les investigations ne sont pas illimitées. — Ajoutons que la disparition de ces sensibilités ne signifie pas toujours leur abolition complète ; le malade peut ne plus apprécier nettement les caractères des objets, leur température, sans être pour cela anesthésique. Les sensations persistent, mais elles sont incomplètes, rudimentaires transformées. Applique-t-on sur les membres paralysés un corps froid, ou un corps chaud, le malade n'accuse qu'une sensation de fourmillement, ou d'engourdissement ; vient-on à les piquer ou à les pincer, la même sensation de fourmillement et d'engourdissement répond à cette excitation nouvelle. Il semblerait, comme le pense M. Charcot, que l'aptitude des nerfs à transmettre les impressions variées de douleur, de tact, de température, est en quelque sorte surajoutée à une propriété physiologique d'un ordre inférieur. Réduits à cette propriété, les nerfs n'ont qu'un fonctionnement incomplet ; ils ne donnent lieu qu'à des sensations imparfaites et toujours les mêmes d'engourdissement, de fourmillement, quel que

soit le genre d'excitation qu'on leur applique. Dans le mal de Pott, les altérations que les conducteurs nerveux ont subi dans la moelle, les ramènent parfois à ce degré inférieur d'organisation, où ils ne peuvent donner lieu qu'à de simples sensations de vibrations. Si la guérison a lieu, au fur et à mesure que la structure normale se rétablit, le fonctionnement se perfectionne, et la sensibilité de la peau se rétablit dans ses trois modes.

On observe chez beaucoup de malades une autre altération très-remarquable de la sensibilité; si l'on pique la peau, la perception au lieu d'être instantanée, ne se produit qu'au bout de quelques secondes; il semble que la transmission ait besoin d'un certain temps pour s'effectuer au travers des parties rétrécies; on dit alors qu'il y a retard des sensations. Très-souvent dans ces cas, la sensation persiste longtemps après que la cause irritante a cessé d'agir. Si l'on a pincé le membre inférieur, le malade éprouve pendant quelque temps, quelquefois pendant plusieurs heures, une sensation douloureuse de fourmillement et de picotement, qui s'irradie en haut du côté de la fesse, en bas du côté du pied. La sensation après s'être élevée jusqu'au bassin, peut redescendre le long de la cuisse du côté opposé; les deux membres sont alors le siége de fourmillements, quoique l'irritation n'ait eu lieu que sur un côté.

Le retard des sensations paraît être la conséquence de l'interruption des voies directes, et du chemin plus ou moins détourné que suivent les impressions pour arriver au sensorium.

Les sensations associées résultent des mêmes conditions anatomiques, l'interruption des voies directes. L'excitation initiale portée sur un membre est transmise à un point de la substance grise, et de là, se communique à un autre point central qui reçoit les fibres nerveuses venant du membre du côté opposé. L'extrémité centrale de ces dernières fibres étant excitée, il se produit une sensation secondaire toute subjective rapportée par le malade à la périphérie.

Le retard de la perception et les sensations associées sont des signes d'une valeur absolue, pour faire porter le diagnostic de paraplégie organique.

Telles sont les principales modifications fonctionnelles que présentent les nerfs de la peau.

L'abolition complète de la sensibilité cutanée est rare; et généralement elle persiste à un degré plus ou moins faible dans les membres paralysés. On sait que dans les expérimentations physiologiques, pour abolir complétement la sensibilité, il faut que la substance grise soit divisée complétement en travers, dans un point quelconque de sa longueur; et que les impressions sensitives peuvent continuer à se propager dans toute la longueur de la moelle, alors même que la substance grise a été en grande partie interrompue dans plusieurs points de sa longueur. Il faut donc que la substance grise subisse dans le mal de Pott une lésion équivalente à sa section complète, pour que les membres paralysés soient privés de sensibilité. Chez un de nos malades, où l'abolition de la sensibilité était à peu près complète, la lésion médullaire était énorme; la substance grise particulièrement offrait de graves altérations dont on aura une idée en jetant les yeux sur les figures. (fig. 3 et 4, pl. II).

Il est inutile d'ajouter que dans ces cas la paralysie du mouvement est toujours complète. Cependant M. Tavignot (1) aurait observé une fois, dans le mal de Pott, la paralysie isolée du sentiment, avec conservation de la motilité; c'est là un fait exceptionnel. Nous n'avons rien vu signaler de pareil dans les nombreuses observations recueillies depuis plusieurs années dans le service de M. Charcot.

§ 4. — *Symptômes récurrents.*

Dans son mémoire sur l'état de la moelle épinière dans la carie vertébrale, Louis cite l'observation d'une malade qui

(1) Bouvier, Maladies de l'appareil locomoteur. Paris, 1858.

étant affectée d'une carie des vertèbres dorsales, présentait une paralysie avec contracture des membres supérieurs. « Nous ne chercherons pas à expliquer, dit-il, pourquoi le ramollissement de la moelle, existant au niveau des troisième et quatrième vertèbres dorsales, les bras étaient paralysés. » Rapprochant ce fait de quelques autres qui lui paraissent également inexplicables, cet auteur ajoute : « Ces différents objets sont encore pour nous des anomalies, et resteront peut-être tels fort longtemps. »

Aujourd'hui, l'étude microscopique de la moelle permet de donner à ces faits leur véritable interprétation.

Nous avons vu que au-dessus de la lésion, la dégénérescence secondaire peut s'élever à une certaine hauteur dans les cordons latéraux ; si elle atteint le renflement cervico-brachial, on observera dans les membres supérieurs les signes ordinaires de la sclérose des cordons latéraux. Chez le petit malade de l'observation 2, dont le mal de Pott occupait la région lombaire, la sclérose s'était étendue de la région lombaire à la partie supérieure de la moelle dans le cordon latéral gauche ; les membres supérieurs et inférieurs de ce côté étaient paralysés et contracturés. Il y avait donc une véritable hémiplégie avec contracture, comme on l'observe à la suite des lésions du corps opto-strié ; la sclérose latérale existait comme dans ce dernier cas, mais elle avait son point de départ à la région lombaire, et avait eu une marche ascendante.

En second lieu, quand la sclérose des cordons postérieurs, au lieu de rester confinée aux cordons de Goll, s'étend latéralement et vient toucher ceux des prolongements des racines postérieures qui, sous le nom de faisceaux radiculaires internes, traversent les cordons postérieurs avant de pénétrer dans la substance grise, on pourra observer, comme dans l'ataxie locomotrice, l'incoordonation des mouvements (1).

(1) Communication de M. Charcot, Soc. de biologie. Septembre 1871.

Tels sont les deux principaux phénomènes qui peuvent se manifester au-dessus de la lésion. Ils sont liés à l'extension de la sclérose, soit dans les cordons latéraux, soit dans les cordons postérieurs. Dans le premier cas, c'est la parésie avec contracture qu'on observe; dans le second, c'est l'ataxie des membres supérieurs. — D'autres symptômes consistant en sensations plus ou moins douloureuses de fourmillements, d'engourdissements, etc., peuvent également s'observer dans les mêmes circonstances. Ces divers phénomènes peuvent être isolés ou combinés de différentes façons. — Une de nos malades, affectée d'un mal de Pott dorsal, présenta à une certaine époque, une légère incoordination des mouvements du bras gauche avec perte de la notion de position. Ces symptômes disparurent, et quelque temps après, elle éprouva dans le membre supérieur droit de l'affaiblissement, des engourdissements, des frémissements qui partaient du dos et se répandaient jusqu'au poignet. La sensibilité était affaiblie dans ses différents modes; et l'électricité donnait lieu à des contractions moins énergiques que du côté gauche (observation 9). A quelle lésion anatomique correspondaient dans ce cas, la parésie avec sensation d'engourdissement? Il est difficile de le dire. Mais dans un autre cas où l'autopsie a été faite, on a pu voir qu'il s'agissait d'une méningite ayant son point de départ au niveau de la compression, et qui s'était étendue jusqu'à la hauteur du renflement cervical. Voici le fait en abrégé : La femme R... affectée de mal de Pott dorsal et de paraplégie avec contracture, présenta de la faiblesse dans les deux membres supérieurs, surtout dans le gauche, des soubresauts de tendons, des sensations pénibles de fourmillements et d'engourdissements, s'étendant de l'épaule jusqu'aux doigts médius et annulaire, L'autopsie montra une infiltration purulente sous la pie-mère épaissie et enflammée. A l'examen microscopique on constata que la couche corticale et les prolongements qu'elle envoie dans la moelle, avaient subi un

épaississement notable, et renfermaient des noyaux nombreux. (Pl. 3, fig. 4.) Les symptômes récurrents étaient donc liés dans ce cas, à une méningite chronique, avec sclérose annulaire.

§ 5. *Accidents convulsifs généraux.*

C'est là un symptôme peu commun, du mal de Pott signalé quelquefois, lorsque l'affection osseuse vient léser le bulbe ou la partie supérieure de la moelle épinière, ils se présentent très-rarement, lorsque le mal vertébral est plus inférieur.

Deux de nos malades ont présenté des convulsions épileptiformes. L'une de ces femmes affectée de mal de Pott lombaire avec paraplégie incomplète, a été sujette dans le début de sa maladie, a des attaques d'épilepsie qui depuis n'ont pas reparu.

L'autre malade présentait une lésion des vertèbres dorsales inférieures, elle était paralysée depuis trois ans, lorsqu'elle eut, à l'âge de 16 ans, un accès d'épilepsie. Ces accès se renouvelèrent de six en six mois; la malade perdait connaissance tout à coup sans prodrômes, écumait et se mordait la langue; l'attaque durait un quart d'heure. Les attaques cessèrent à l'âge de 18 ans; elles se reproduisirent à 24 ans, à la suite d'une vive contrariété, et durèrent plusieurs années. Il est à remarquer que dans l'intervalle des accès, on pouvait déterminer dans les membres inférieurs de la trémutation et des mouvements tétaniformes; mais jamais l'épilepsie spinale ne s'est propagée jusqu'à l'encéphale; jamais on n'a pu provoquer d'accès complet d'épilepsie.

Ces faits qui sont exceptionnels dans le mal de Pott, nous paraissent avoir une importance capitale, au point de vue de la pathogénie des convulsions. Nous les mentionnons ici pour les réunir aux observations assez nombreuses déjà, qui montrent dans certaines myélites, l'apparition d'accidents convul-

sifs dont quelques-uns offrent une grande ressemblance avec l'épilepsie.

§ 6. *Troubles trophiques.*

On sait, depuis quelques années, que certaines lésions du système nerveux central et périphérique peuvent donner naissance à divers troubles de nutrition. Ces lésions, quand elles siégent dans la moelle, occupent généralement la substance grise, plus particulièrement les cellules nerveuses des cornes antérieures, du moins lorsqu'il s'agit de lésions de nutrition portant sur les extrémités osseuses ou sur les muscles (1). Dans le mal de Pott, la moelle est habituellement comprimée dans des limites assez resserrées, et les cellules nerveuses persistent souvent, même dans les points les plus malades; de là, sans doute, la rareté des troubles trophiques dans cette affection. Mais si l'atrophie des cellules n'intervient pas ici pour déterminer des altérations de nutrition, d'autres lésions, dépendant du mal de Pott, peuvent y donner lieu. C'est tantôt la compression que subissent les racines nerveuses, lorsqu'elles traversent la dure-mère épaissie ou les trous de conjugaison déformés par l'affaissement des vertèbres, et la névrite avec altération granulo-graisseuse qui en est la conséquence; tantôt c'est le développement d'une méningite purulente, ou l'irruption dans le canal vertébral d'une collection purulente formée au dehors.

Dans le premier cas, les troubles trophiques sont variables, et ont une marche généralement chronique. Nous avons observé chez un jeune sujet de l'hôpital des enfants malades, un zona développé dans l'espace intercostal correspondant à la gibbosité. M. Wagner, dans une observation remarquable que nous avons déjà citée, rapporte un fait semblable. Le malade présenta vers les neuvième et dixième côtes gauches, un

(1) Voir à ce sujet les leçons de M. Charcot publiées dans le *Mouvement médical*, 1870-71.

herpès Zoster, accompagné de sensation de brûlure. Les vésicules herpétiques s'étendaient depuis la colonne vertrébrale jusqu'au sternum. Le malade succomba à une pneumonie caséeuse. L'examen microscopique montra que les cellules nerveuses des ganglions intervertébéraux de ce côté, avaient subi la dégénerescence graisseuse à un haut dégré, et que les meats intercostaux correspondants étaient devenus granulo-graisseux.

On trouve aussi quelquefois une altération des muscles des membres paralysés. A l'autopsie, ils paraissent pâles et amincis, et à l'examen microscopique ils offrent un état granuleux dans quelques fibres, avec disparition plus ou moins complète des stries. Il n'est pas bien certain que cette altération musculaire se rattache aux lésions du système nerveux ; peut-être n'est-elle que l'effet du repos prolongé. — Les troubles trophiques peuvent revêtir un caractère de gravité plus grande ; ils consistent alors en bulles, en plaques violacées qui se forment au niveau du grand trochanter, au sacrum, sur les malléoles, en un mot sur tous les points sujets aux pressions ; l'épiderme est soulevé par une sérosité roussâtre, il se déchire ; de là, une ulcération, puis une eschare. Cette formation rapide d'eschares a été désignée sous le nom de *décubitus acutus*. Elle indique qu'une aggravation soudaine vient de se produire dans les altérations chroniques de la moelle. En effet, à l'autopsie on rencontre tantôt un ramollissement étendu de cet organe, tantôt une nappe purulente qui baigne la moelle, et qui peut s'être formée sur place, ou venir de l'extérieur. Il est intéressant de rapprocher les cas de mal de Pott avec formation aiguë d'eschares, des fractures de la colonne vertébrale, où l'apparition de ces accidents est si fréquente. Les altérations médullaires qu'on observe dans ce dernier cas, sont la contusion, la déchirure du cordon nerveux, la myélite traumatique, et quelquefois la méningite purulente. Elles diffèrent donc peu des lésions qui peuvent se produire à une période avancée du mal de Pott, et qui sont suivies des mêmes accidents.

C'est dans le mal vertébral que les arthrites d'origine spinale ont été décrites pour la première fois par M. J.-K. Mitchell (1). Voici en abrégé les observations que rapporte cet auteur :

Dans l'automne de 1827, une malade atteinte de carie de la colonne vertébrale, présenta tout à coup les symptômes habituels du rhumatisme articulaire aigu des extrémités inférieures? un genou d'un côté, un cou-de-pied de l'autre étaient rouges, raides, chauds et douloureux. Le traitement ordinaire par les ventouses, les purgatifs, les diaphorétiques, les bains de vapeur, eut pour effet de transporter l'inflammation sur les articulations du côté opposé, et finalement sur la hanche. En présence de ce résultat, l'auteur commença à supposer que la cause de cette inflammation rebelle et migratoire pourrait bien exister dans la moelle épinière, malade précisément à la région lombaire. Sous cette impression, il fit appliquer des ventouses sur la gibbosité, puis un vésicatoire ; et une rémission des symptômes suivit promptement cette médication, la douleur articulaire disparut peu à peu dans les jointures malades, laissant le patient dans son état habituel de santé.

Peu de temps après, un second cas se présenta au même observateur. Une petite fille affectée d'un mal de Pott cervical, fut prise de rhumatisme articulaire aigu du poignet, qui céda à l'application de ventouses sur les vertèbres cervicales.

De ces faits et de quelques autres, l'auteur fait découler une théorie générale du rhumatisme, qui, d'après lui, aurait toujours son point de départ dans une irritation de la moelle ; le rhumatisme siégeant aux membres supérieurs, succède à une irritation de la région cervicale, le rhumatisme des membres inférieurs, à une irritation de la région lombaire. Il conseille des applications de ventouses dans l'une ou l'autre de ces régions suivant le siége du rhumatisme. La guérison de l'affection articulaire suivrait toujours cette médication.

(1) J. K. Mitchell, five essays. Edited by S. W. Mitchell. Philadelphia. 1859, p. 350 ; et Amer. Journ. of the Med. Sciences, t. VIII, p. 55.

Nous avons mentionné cette théorie du rhumatisme articulaire, à cause de sa singularité; mais si M. Mitchell a tiré des observations qu'il rapporte, des conclusions qu'elles ne renferment pas, ces observations considérées en elles-mêmes n'en ont pas moins une grande valeur; elles démontrent l'existence dans le mal de Pott de certaines arthrites qui ont leur origine dans l'affection spinale.

Les faits cités par M. Mitchell dans le mal vertébral, sont des cas d'arthrite splnale aiguë.

Nous avons observé à la Salpétrière un cas d'arthropathie subaiguë chez une jeune fille affectée du mal de Pott lombaire. Des douleurs dans le genou gauche, avec gonflement de cette jointure, avaient été un des premiers symptômes de l'affection spinale. Plus tard, le membre gauche devint le siége d'un œdème qui disparut progressivement; l'état du genou fut aggravé; on observa dans cette articulation une véritable hydarthrose caractérisée par une tuméfaction notable, une fluctuation manifeste, une douleur modérée, et l'absence de craquements dans les mouvements (Ob. 11).

En définitive on peut rencontrer dans le mal de Pott deux formes d'affections articulaires : 1° l'arthrite aiguë; 2° l'hydarthrose; affections relativement légères des jointures, et bien différentes dans leur marche, des arthropathies décrites dans l'ataxie par M. Charcot, et où l'on observe tous les caractères de l'arthrite sèche, c'est-à-dire la disparition progressive des cartilages, des extrémités osseuses; et par suite des luxations spontanées.

§ 7. *Variétés de siége et de formes.*

La plupart des cas qui ont servi de type à notre description se rattachent à la forme dorsale du mal de Pott, qui est de beaucoup la plus fréquente. Des symptômes spéciaux peuvent s'observer quand la lésion osseuse occupe la région cervicale et la région lombaire.

1° A la région lombaire la paraplégie est ordinairement avec flaccidité; et il n'y a pas de mouvements reflexes. Ce sont en effet les nerfs de la queue de cheval qui sont comprimés dans les trous de conjugaison, le cordon médullaire restant le plus souvent intact. On comprend donc facilement que la paralysie pourra être unilatérale, si la compression des nerfs n'a lieu que d'un côté; que le malade pourra présenter les signes de la névralgie sciatique, ou de la névralgie crurale, suivant que la compression s'exercera sur les racines du nerf crural, ou du nerf sciatique. Si le renflement lombaire est affecté, on pourra observer de la contracture, des mouvements réflexes et les principaux symptômes de la forme dorsale.

2° A la région cervicale, diverses affections peuvent avoir pour conséquence la compression de la moelle épinière: Ostéite caséeuse, carie des corps vertébraux, tumeurs blanches des articulations de l'occipital avec l'atlas, et des deux premières vertèbres entre elles; déplacement de l'apophyse odontoïde, hypertrophie de cette apophyse, etc. Les observations nombreuses rapportées par les auteurs montrent que la paralysie peut occuper dans ces cas, les siéges les plus variés. On a observé l'hémiplégie, la paralysie isolée des membres supérieurs, et la paralysie des quatre membres.

L'hémiplégie peut succéder à la compression de la moelle épinière, et plus rarement du bulbe. Dans le premier cas, la lésion de la moelle épinière doit être limitée au cordon antéro-latéral correspondant du côté frappé de paralysie. Une observation du premier mémoire de Nichet est concluante à cet égard :

Un artilleur atteint du mal de Pott cervical, présenta dans les quinze derniers jours de sa vie, une paralysie complète des membres du côté droit. A l'autopsie on trouva que l'atlas était luxé; sa moitié latérale droite, s'était portée en arrière, et comprimait la moelle par son côté droit. — Lorsque la compression porte sur un des côtés du bulbe, l'hémiplégie se montre dans

les membres du côté opposé. Dans une observation recueillie dans le service de M. Charcot, et publiée par M. Bouchard, l'apophyse odontoïde hypertrophiée et déplacée, par suite d'une affection de l'articulation occipito-atloïdienne, comprimait la pyramide gauche; la moelle épinière présentait une sclérose descendante du cordon latéral droit. Pendant la vie, on avait observé une hémiplégie droite avec contracture un peu plus marquée dans les membres supérieurs. Le malade était en outre sujet à des étourdissements, et à des convulsions épileptiformes.

Dans les cas de mal de Pott cervical, il se produit quelquefois au début des accidents un phénomène remarquable. La paralysie se montre sur un membre, puis sur les deux membres supérieurs, avant que les membres inférieurs ne soient atteints. C'est ce que Gull désigne sous le nom de paraplégie cervicale (1). Les cas ne sont pas rares. Brodie, puis Marshall-Hall paraissent les avoir signalés les premiers (2). Nichet, Ollivier-d'Angers, Budd, Schutzenberger, en citent des exemples.

Comment interpréter ces faits singuliers? Cette question n'a pas encore été l'objet d'un examen assez rigoureux, pour qu'on puisse lui donner une solution précise. Toutefois, il est très-légitime de penser que la paraplégie cervicale peut se produire dans trois circonstances différentes que nous allons indiquer sauf à vérifier plus tard si la distinction proposée est confirmée par l'anatomie pathologique.

La paraplégie cervicale peut être le résultat d'une lésion périphérique ou d'une lésion centrale du système nerveux.

Dans le premier cas, les racines nerveuses qui constituent le plexus brachial sont comprimées dans leur passage à travers la dure-mère, ou dans les trous de conjugaison. La paraplégie est alors consécutive à une névrite qui reste limitée au plexus brachial; il n'est donc pas étonnant qu'elle occupe les membres supérieurs. Elle sera facilement reconnaissable aux

(1) Guy's Hosp. Rep., 1858.—(2) Med. Chir. Trans., p. 216, t. 22, 1839.

caractères qui accompagnent la paralysie de cause périphérique, à savoir : l'atrophie musculaire, la perte de la contractilité électrique, l'abolition des actes réflexes, Marshall-Hall regardait la compression du plexus brachial, comme la cause probable de la paraplégie cervicale.

Mais il est certain que cette théorie ne peut s'appliquer à tous les faits. Budd cite une observation relative à un mal de Pott cervical, où les bras furent paralysés les premiers; or dans ce cas les bras n'étaient pas paralysés par suite d'une lésion des nerfs périphériques; car l'un d'eux devenait sous l'influence de la défécation et de la miction, le siége d'actes reflexes (1).

La paraplégie isolée des membres supérieurs peut donc, dans quelques cas, reconnaître pour cause, une affection spinale. Les notions que l'on possède sur les fonctions des diverses parties de la moelle épinière, permettent de rapporter cette forme de paraplégie à deux lésions bien distinctes du cordon médullaire.

1° M. Brown-Séquard conclut d'observations intéressantes citées dans son *Journal de physiologie*, que les conducteurs (2) pour les mouvements volontaires des membres thoraciques, à la partie supérieure de la région cervicale de la moelle épinière, sont plus superficiels que ceux des membres abdominaux. On conçoit donc qu'une cause de compression agissant à la périphérie puisse atteindre, en premier lieu, les tubes nerveux destinés aux membres supérieurs, et que, par suite, la paralysie des bras soit antérieure à celle des membres inférieurs. Dans ce cas, les membres paralysés ne subiront pas l'atrophie; ce qui établit une distinction bien tranchée entre ce cas et le suivant.

2° Il est bien démontré que les cellules nerveuses des

(1) Pathology of the spinal Chord. p. 161 in Méd. chirurg. Transact., t. XXII, 1839.

(2) Transmission des impressions sensitives dans la moelle épinière. Brown-Séquard. Journal de la physiologie. Paris, 1863.

cornes antérieures remplissent à la fois des fonctions trophiques et motrices. Si nous supposons une lésion bornée aux cornes antérieures de la région cervicale, cette lésion aura pour conséquence la paralysie et l'atrophie des membres supérieurs, et n'aura aucun retentissement sur les membres abdominaux. Les observations de tubercules de la moelle fournisssent des preuves péremptoires à l'appui de cette opinion. Lorsque le tubercule se développe dans la substance grise de la substance cervicale, il détermine l'absorption progressive du tissu propre de cet organe, et, par suite, la paralysie des membres inférieurs et l'atrophie musculaire, tandis que les membres inférieurs sont respectés pendant quelque temps (1).

Nous avons eu l'occasion d'observer, à la Salpêtrière, un cas de paraplégie cervicale de cause traumatique qui paraît se rattacher à la lésion de la moelle épinière elle-même.

OBSERVATION

Boutin (Auguste), 21 ans, né à Saint-Hilaire (Vendée).

Quatre jours après l'entrée de l'armée française à Paris, ce jeune soldat fut grièvement blessé par une balle, près du pont d'Austerlitz; le projectile avait pénétré à gauche, dans la région sus-hyoïdienne, et paraissait avoir suivi un trajet oblique de haut en bas, de gauche à droite et d'avant en arrière; les corps des vertèbres cervicales inférieures devaient être intéressés à leur partie antérieure.

Deux soldats conduisent le blessé à l'ambulance de la Salpêtrière, en le soutenant sous les bras; celui-ci, quoique un peu affaibli, marchait sans trop de difficulté; il avait conservé en grande partie l'usage de ses membres inférieurs; les membres supérieurs étaient extrêmement faibles, et retombaient inertes quand on les soulevait; la paralysie des bras était plus marquée à droite qu'à gauche. La tête était rigide dans l'extension, la déglutition difficile. Pendant les jours suivants, le malade continua à se servir de ses membres inférieurs; il descendait seul de son lit pour uriner; la paralysie des membres inférieurs devint à peu près complète, et, pendant quelques jours, on put observer une paraplégie cervicale bien caractérisée.

(1) Budd, 1858, Guy's Hospital Reports.

20 juin. On fut obligé de sonder le malade.

Le 25. On remarqua un affaiblissement considérable des quatre membres, principalement du côté droit. La flaccidité était complète; il n'y avait ni spasmes, ni contracture. Le malade présenta une incontinence de l'urine et des matières fécales.

10 juillet. La paralysie des membres supérieurs persiste; le bras droit paraît insensible aux piqûres. Le malade peut élever la jambe gauche; la droite ne peut quitter le lit. La miction est involontaire. On constate un épanchement à la base du poumon droit.

Le 13. On s'aperçoit qu'une eschare large comme la paume de la main s'est développée sur le milieu du sacrum.

Mort le 21 juillet 1871.

A l'*autopsie*, on trouve une fracture des cinquième, sixième et septième vertèbres cervicales. Un fragment ossenx était adhérent à la dure-mère, et paraissait avoir comprimé le renflement cervico-brachial.

Il y avait en ce point un épanchement sanguin peu considérable; le sang s'engageait dans les trous de conjugaison du côté gauche et enveloppait toutes les racines des nerfs; le plexus brachial offrait, de ce côté, une vive injection. La moelle offrait, à ce niveau, une coloration blanchâtre et un ramollissement très-marqué. Examinée à l'état frais, elle présenta des corps granuleux; sur des coupes, on constata que la substance blanche n'offrait pas d'altération profonde, mais seulement une myélite commençante qui occupait toute l'épaisseur du segment médullaire, et en particulier la substance grise dont quelques cellules nerveuses avaient subi une atrophie évidente. Des racines antérieures et les nerfs du plexus brachial présentaient de la névrite avec état granulo-graisseux des tubes nerveux; les muscles du membre supérieur droit avaient conservé leur structure normale; on n'y remarquait ni multiplication des noyaux, ni granulations dans les fibres striées.

Cette observation pourrait peut-être se rattacher aux cas de paraplégie cervicale par lésion des conducteurs les plus externes de la substance blanche, et confirmer ainsi l'opinion émise par M. Brown-Séquard. Il est probable, en effet, qu'au moment de l'accident, la moelle aura été intéressée par le fragment osseux, surtout dans sa partie la plus antérieure et la plus superficielle, et que la myélite occasionnée par le traumatisme n'aura envahi que consécutivement la substance grise et les cordons postérieurs.

L'affaiblissement des quatre membres a sans doute correspondu à cette extension de la lésion médullaire.

Indépendamment de la paralysie isolée des membres supérieurs, d'autres symptômes importants se rencontrent dans le mal de Pott cervical.

L'épilepsie symptomatique de cause spinale est plus fréquente quand la compression siége à la région cervicale que dans les autres formes de mal cervical. La malade de M. Bouchard présentait des convulsions épileptiformes.

Les phénomènes pupillaires ne sont pas rares.

On a observé en pareil cas la dilatation des deux pupilles (Erlich), la dilatation unilatérale de la pupille (Leudet, Rosenthal), la dilatation, puis immédiatement après la contraction de la pupille qui persiste, avec injection de l'œil du côté droit de la face (Gerhardt).

Chez un de nos malades, la pupille gauche était plus dilatée que la droite (obs. 3). Le mal vertébral occupait la région dorsale; mais on trouva de la sclérose dans le cordon latéral gauche, à la région cervicale; le cordon latéral droit était normal. Ce fait nous a paru intéressant; nous le signalons ici sans commentaires.

Divers symptômes bulbaires ont été signalés; tels sont: l'altération, puis la perte de la voix; la difficulté de la mastication et la dysphagie; la gêne de la respiration, qui devient de plus en plus laborieuse et finit par se suspendre complétement. Les altérations des nerfs phréniques et pneumo-gastriques suffisent à produire ce résultat. Enfin, la mort peut arriver subitement, lorsque, par exemple, le malade fait un effort pour lever la tête.

CHAPITRE IV

DIAGNOSTIC.

Les caractères que nous venons d'assigner à la paraplégie du mal de Pott seraient tout à fait insuffisants pour établir le diagnostic de cette affection. Ils permettent tout au plus d'affirmer la présence d'une myélite par compression. La constatation de la déviation spinale, et la présence d'un abcès, permettent d'établir un diagnostic plus précis, et lui donnent un grand caractère de probabilité. Cependant, la certitude n'est pas absolue, et même, avec de tels symptômes, il existe une cause d'erreur. Le cancer, quand il attaque la colonne vertébrale, peut produire une paraplégie avec déviation ; de plus, une tumeur encéphaloïde, faisant saillie d'un côté de la colonne vertébrale, peut donner le change pour un abcès (Holmes).

Nous pensons que cette dernière particularité est rare, et que la cause d'erreur, quand elle existe, est facile à éviter. Pour ce qui concerne la déviation, le diagnostic de sa cause n'offrira pas de difficulté, dans tous les cas de cancer secondaire qui sont de beaucoup les plus nombreux. Quand le cancer ou un autre tissu pathologique, se développe primitivement dans les vertèbres, et qu'il amène un affaissement de la colonne, le diagnostic reste le plus souvent entouré de la plus grande obscurité. La forme de la gibbosité ne nous paraît pas avoir une grande importance. Chez une de nos malades elle était arrondie (obs. 6), chez l'autre, elle était anguleuse (obs. 8). On crut, dans ce dernier cas, à l'existence d'un mal de Pott, et l'erreur ne fut reconnu qu'à l'autopsie. Quand à la paraplégie, elle est identique dans les deux cas; on à note l'acuité habituellement plus grande des douleurs dans le cancer de la colonne vertébrale ; mais ce signe n'a qu'une valeur relative, car dans le mal de Pott, on peut observer quelquefois des douleurs fulgurantes.

Les lésions de la moelle et des méninges qui peuvent déterminer la paraplégie avec contracture, ne pourraient être con-

fondues qu'avec les cas rares de mal vertébral, où la paraplégie existe sans gibbosité. Ici, comme précédemment, les caractères de la paraplégie ne seraient que d'un faible secours pour établir le diagnostic. Mais à part ces cas exceptionnels la distinction sera généralement facile.

Nous n'essayerons pas d'insister sur le tableau clinique de chaque variété de myélite par compression; cela nous entrainerait à des longueurs qui seraient du reste sans utilité réelle. Quelques-unes de ces lésions, telles que les affections syphilitiques, tuberculeuses, etc., n'offrent rien de caractéristique dans leur symptomatoligie, et ne peuvent être reconnues qu'à l'aide des antécédents et des commémoratifs. Les plus fréquentes de ces lésions, les tumeurs des méninges, et la pachymingite cervicale, nous arrêteront seules quelques instants.

Les tumeurs des méninges déterminent, comme le mal de Pott, des douleurs spontanées en ceinture et dans les membres inférieurs, puis la paraplégie avec contracture, précédée par une période flaccidité. L'évolution de la maladie est peut-être la seule différence qui existe entre ces deux affections. Les tumeurs n'offrent que rarement des temps d'arrêt dans leur développement; les symptômes qu'elles déterminent présentent une aggravation progressive, jusqu'à ce que l'apparition des eschares vienne terminer la scène. Deux ou trois ans au plus s'écoulent entre l'apparition des premiers symptômes et la terminaison fatale. Le diagnostic des tumeurs, ne peut donc se fonder sur aucun signe pathognomonique. Quand à la question de savoir si la tumeur affecte les cordons antérieures ou les cordons postérieurs, il serait illusoire, dit M. Charcot (1), de chercher à le déterminer; il n'y a pas de différence appréciable dans les deux cas. C'est en effet, ce que nos observations nous ont démontré jusqu'à l'évidence.

Si la tumeur est latérale, les phénomènes paralytiques ne seront pas également prononcés dans les deux membres; on pourra même observer l'hémiparaplégie.

(1) Leçons cliniques sur les paraplégies par compression, 1868, inéd.

La compression déterminée par la pachyméningite cervicale, est d'un diagnostic facile; elle se reconnaît à des signes dont l'ensemble constitue une forme clinique bien caractérisée. Douleurs vives dans les nerfs du plexus cervical; paralysie plus ou moins complète des membres supérieurs et inférieurs qui sont contracturés, et enfin, symptôme capital, atrophie musculaire occupant surtout, les membres thoraciques; tels sont les principaux signes dont la réunion donne au diagnostic une certitude presque complète.

CHAPITRE V

CONSIDÉRATIONS PRONOSTIQUES ET THÉRAPEUTIQUES.

Chacune des lésions qui peuvent comprimer et enflammer la moelle épinière a son degré particulier de gravité.

S'agit-il des tumeurs des méninges, le pronostic est fatal; les symptômes s'aggravent d'une manière incessante, jusqu'à la mort qui arrive assez rapidement, et qui est annoncée par l'apparition des eschares.

Les affections syphilitques de la moelle diffèrent des précédentes, au double point de vue du pronostic qui est d'une bénignité relative, et du traitement qui est en général tout puissant. « La guérison, dit Rollet (1) est la terminaison du plus grand nombre des paraplégies syphilitiques; mais elle est d'autant plus difficile à obtenir que les accidents sont plus anciens et plus tardifs. » Nous avons en ce moment sous les yeux un cas de paraplégie syphilitique incomplète qui a débuté dix-huit ans après l'accident primitif, et qui s'est montrée jusqu'ici rebelle au traitement spécifique.

Dans la méningite hypertrophique, la moelle, comme nous l'avons vu, est comprimée circulairement et dans une assez grande étendue, par les membranes qui s'épaississent. Il

(1) Traité des maladies vénériennes, p. 927.

semblerait *à priori*, que l'altération médullaire dut s'aggraver indéfiniment, par suite de l'épaississement progressif des méninges, et amener la terminaison fatale, au bout d'un laps de temps très-court. Il n'en est rien cependant; la maladie peut subir de longues périodes d'arrêt; l'arrêt peut même être définitif; et les mouvements tendent alors à se rétablir. C'est là un fait remarquable, que M. Charcot a pu observer plusieurs fois en étudiant la marche naturelle de cette affection, et qu'il est important de bien connaître, pour ne pas faire honneur à la thérapeutique d'une guérison dont la nature seule a fait tous les frais.

L'envahissement de la colonne vertébrale par une tumeur est d'un pronostic très-grave; la mort en est la conséquence à une période plus ou moins éloignée. D'après nos observations, cette terminaison arrive plus rapidement pour le carcinome et le fibro-sarcome, que pour l'hétéradénome. Dans tous ces cas, la thérapeutique est impuissante. Nous ne parlons pas des tumeurs syphilitiques qui se développeraient à la face postérieure des corps vertébraux, et feraient saillie dans le canal rachidien. L'anatomie pathologique n'a pas encore fourni la preuve matérielle de leur existence.

Le mal de Pott par carie ou affection tuberculeuse des vertèbres est loin d'offrir la même gravité que l'envahissement des vertèbres par les tumeurs dont nous venons de parler.

L'affection osseuse, dans ce cas, peut se terminer par la guérison. Quelle que soit la gravité de l'altération médullaire, quelque profonde que soit la destruction des tubes nerveux, ceux-ci tendent à se régénérer, comme nous l'avons dit à propos de l'anatomie pathologique. La guérison fréquente de la paraplégie, suite de mal de Pott, est un fait sur lequel M. Leudet a justement insisté dans un mémoire spécial (1). L'intervention chirurgicale, quand elle a lieu à propos, peut favoriser cette terminaison heureuse.

(1) Curabilité des accidents paralytiques, consécutifs au mal vertébral de Pott. Société de Biologie, 1862-63, t. IV, p. 102.

M. Charcot, qui depuis un certain nombre d'années, applique la cautérisation au fer rouge, au traitement de la paraplégie liée au mal de Pott, lui doit un assez grand nombre de succès. La guérison, a-t-on objecté, ne doit pas être attribuée à la cautérisation ; elle peut survenir spontanément lorsqu'on abandonne le mal de Pott à lui-même. Nous savons, en effet, qu'il en est ainsi dans quelques cas, comme nous venons de le dire ; mais nous sommes convaincus que la cautérisation hâte singulièrement la guérison des paraplégies qui tendent à s'améliorer, et qu'elle est quelquefois le signal d'un amendement notable, pour celles qui tendent à persévérer indéfiniment. Lorsque, en effet, une paraplégie par mal de Pott, livrée à elle-même, reste stationnaire, ou même paraît s'aggraver, et que l'on voit après une première cautérisaton les douleurs cesser, et les membres inférieurs, jusque-là contracturés, s'étendre ; aprés une deuxième, les mouvements se rétablir, il est difficile de ne pas voir là, une relation de cause à effet. (observ. 3, 9, etc.) Toutes les paraplégies par mal de Pott, ne sont évidemment pas curables. Il serait d'une importance capitale de pouvoir distinguer par certains signes bien établis, les cas rebelles au traitement, de ceux où la cautérisation peut être appliquée avec avantage. Mais jusqu'à présent, nous sommes sans donnée précise sur ce point de diagnotic. Il est bien évident que le traitement par les pointes de feu ne peut s'appliquer aux malades qui présentent des abcès par congestion. Mais parmi les cas de mal Pott, sans abcès, il y aurait encore une distinction à établir. Or, ni la forme de la gibbosité, ni la violence plus au moins grande des douleurs, ni les altérations de la sensibilité ne peuvent servir à guider le chirurgien. La contracture regardée autrefois comme un signe d'une extrême gravité, ne paraît diminuer en rien les chances de succès de la cautérisation. Dans les quatre observations de guérison que nous citons, deux fois la paraplégie était avec flaccidité des membres ; deux fois, elle s'accompagnait de contracture permanente.

OBSERVATIONS

Observation I

(Communiquée par mon collègue et ami M. Cazalis).

Mal de Pott commençant. — Mort par bronchite capillaire, avant la paraplégie. — Pachyméningite et myélite.

Laurent (Marie), de Paris, 5 ans et demi, entre à l'hôpital Sainte-Eugénie, salle Sainte-Marguerite, lit no 12, service de M. Triboulet, le 18 décembre 1669.

Cette enfant est amenée à l'hôpital pour une rougeole compliquée de bronchite capillaire. Le 1er janvier 1870, la bronchite généralisée durait encore ; les râles très-fins et nombreux, l'asphysie toujours imminente, le pouls petit et fréquent, la pâleur mate de la peau, les teintes bleues des lèvres, des conjonctives et des extrémités, suffisaient pour porter le diagnostic.

Au moment de son entrée, on avait reconnu l'existence d'une saillie osseuse de la neuvième ou dixième vertèbre dorsale. D'après les renseignements fournis par les parents, cette saillie n'existait que depuis peu de temps ; mais ils ne pouvaient préciser la date.

On n'observait pas encore de paraplégie, mais une faiblesse générale qu'il était naturel de mettre sur le compte de l'état général de l'enfant; les jambes ne paraissant pas plus faibles que les membres supérieurs.

Cet état de choses persista le mois de janvier et la moitié du mois de février. Pendant ce laps de temps, on crut plusieurs fois à la mort certaine de l'enfant ; les bulles devinrent plus grosses; quelques-unes prirent le caractère de craquements ; on entendit du souffle tubaire dans plusieurs points. On posa le diagnostic de phthisie pulmonaire. Cependant l'état général s'améliora et l'enfant fut transportée à la salle des chroniques.

Le 4 mars, elle fut placée au n° 40 de la salle Sainte-Geneviève. On constata alors que la saillie vertébrale avait fait des progrès ; au lieu d'une simple saillie, il existait une véritable gibbosité à la fin de la région dorsale.

Malgré l'affaissement plus prononcé du rachis, l'enfant ne présentait pas de paraplégie véritable ; on ne remarquait pas de spasmes dans les membres inférieurs. Les urines étaient rendues dans le lit, mais on n'y

attacha aucune importance; le fait étant la règle à cet âge, et surtout dans l'état de santé de l'enfant.

Vers la fin du mois de mars, un état véritablement hectique s'empara de cette petite fille; on constata du souffle à la base droite, sans matité pleurétique, des râles à grosses bulles généralisés. La fièvre continuelle avec redoublement le soir, la pâleur, l'asphysie lente, la diarrhée continuelle accompagnaient ces signes locaux.

Enfin, la mort survint le 9 avril.

Autopsie. — Enfant d'une maigreur extrême. A l'ouverture de la poitrine, il s'écoule des deux plèvres une certaine quantité de sérosité citrine, limpide, que l'on peut évaluer à 150 grammes. Le péricarde renfermait aussi une certaine quantité de sérosité semblable à la précédente. Il n'y a sur le péricarde et sur la plèvre gauche aucun indice d'inflammation, ni de fausses membranes. La plèvre droite est assez fortement vascularisée.

Poumon droit. Le lobe inférieur présente de l'hépatisation grise dans toute son étendue; les autres lobes présentent des lobules passés à l'état fœtal, et d'autres simplement congestionnés. Les lobules du sommet et du bord antérieur sont un peu emphysémateux.

Poumon gauche. On trouve dans le bord postérieur, deux foyers caséeux sous la plèvre; l'un, de la grosseur d'une noisette, est crétacé dans son milieu. Mêmes apparences d'état fœtal et de congestion que dans le côté droit.

Les bronches dans ces deux poumons sont injectées, et dilatées dans leurs parties moyenne et dernière; elles sont remplies de mucosités visqueuses, tenaces, sanguinolentes par places.

Pas de tubercules miliaires.

Les ganglions bronchiques sont très-volumineux, très-congestionnés, durs, mais sans offrir la moindre apparence caséeuse.

Le cœur ne présente rien à noter.

L'abdomen contient une quantité de liquide citrin que l'on peut évaluer à deux verres. Pas de signes de péritonite. Les intestins sont exsangues, et distendus par des gaz; il en est de même de l'estomac qu offre un volume énorme.

Foie anémié, graisseux par places.

Reins, très-anémiés, et de plus, arrivés à un degré avancé de dégénérescence graisseuse.

Vertèbres. — Dure-mère. Moelle.

En arrière des vertèbres malades, se trouvait une petite poche à peine sensible. formée par le tissu cellulaire prevertébral refoulé, et remplie

d'une matière caséeuse solide. Le surtout ligamenteux postérieur est déchiré à ce niveau, et le contenu de la poche vient se mettre en rapport avec la face antérieure et externe de la dure-mère.

En ce point, cette membrane paraît comme hérissée d'une foule de petites végétations de couleur grisâtre, et de consistance friable, qui forment par leur réunion une plaque offrant une étendue d'environ 4 ou 5 centimètres carrés. Partout ailleurs, la dure-mère est saine.

La moelle ne présente pas de rétrécissement appréciable ; elle a sa coloration et sa consistance normales. L'examen microscopique y montre à l'état frais, des corps granuleux nombreux, et des noyaux. L'examen des coupes, après durcissement dans l'acide chromique, confirme l'existence d'une myélite commençante et généralisée à toute l'épaisseur du segment médullaire.

Observation II.

Mal de Pott lombaire. — Sclérose ascendante du cordon latéral gauche.

Talon (Antony), âgé de 2 ans, né à Paris, le 2 mai 1867, entré à l'hôpital des Enfants-Malades, le 9 novembre 1869.

Les renseignements sur le début de la maladie font défaut; on sait seulement, qu'au moment de l'entrée à l'hôpital, cet enfant était déjà paralysé et contracturé, et offrait une gibbosité. A cette époque, la paralysie et la contracture n'affectaient que les membres supérieur et inférieur gauches; il y avait une véritable hémiplégie avec rigidité. Plus tard, le membre inférieur droit devient paralysé à son tour; et le membre supérieur du même côté conserva seul ses mouvements.

Nous eûmes l'occasion de voir cet enfant dans le courant de mars 1870.

A cette époque, la paralysie est complète; l'enfant garde constamment le décubitus dorsal. Les deux cuisses sont fléchies sur le bassin et les jambes sur les cuisses; on peut, par une traction légère, mettre les membres dans l'extension, sans de grandes difficultés; mais aussitôt qu'on les abandonne à eux-mêmes, ils reprennent leur position primitive.

Le membre supérieur gauche offre aussi une paralysie avec contracture; l'avant-bras, fléchi sur le bras, ne s'étend pas sous l'influence de la volonté; mais on parvient à opérer l'extension avec assez de facilité, comme pour les membres inférieurs. L'avant-bras reste étendu pendant quelque temps, puis la flexion se reproduit spontanément.

On n'observe rien d'anormal du côté du membre supérieur droit, qui seul peut exécuter des mouvements, lorsque l'enfant s'agite.

La sensibilité paraît conservée, autant du moins qu'on peut en juger.

L'enfant perçoit très-bien les pincements et les piqûres. Le chatouillement de la plante des pieds paraît déterminer une sensation très-désagréable, et donne lieu à quelques mouvements dans les membres inférieurs.

L'amaigrissement des membres contraste avec le thorax dilaté, et le ventre volumineux de l'enfant.

Il n'y a pas d'inégalité pupillaire.

Le petit malade présente de l'incontinence des urines et des matières fécales.

Une gibbosité bien accusée existe au commencement de la région lombaire. Au-dessous de la gibbosité, un abcès par congestion de petit volume s'est formé, puis s'est ouvert, il y a quelques jours.

Le 22 mars, pendant la nuit, l'enfant a eu des convulsions dans les membres supérieurs qui étaient agités de mouvements toniques et cloniques; dans la face, et dans les yeux qui ont présenté du strabisme.

La mort a eu lieu le 2 avril; l'enfant s'est éteint peu à peu, et a paru succomber à une asphyxie lente.

Autopsie. — Foie volumineux, occupant près de la moitié de la cavité abdominale, et refoulant le diaphragme. — L'action de l'iode démontre que cet organe a subi la dégénérescence amyloïde.

Les reins, très-pâles, offrent aussi la réaction de l'état amyloïde.

Le cœur ne présente aucune altération.

Poumons. Le poumon gauche est adhérent; le lobe supérieur atteint de bronchectasie, le lobe inférieur emphysémateux.

Le poumon droit est emphysémateux, non splénisé.

Pas de pneumonie caséeuse. Pas de granulations tuberculeuses, ni dans les poumons, ni dans la plèvre, ni dans le péritoine.

Cerveau. A la partie antérieure du lobe sphénoïdal droit, on trouve une pseudo-membrane grisâtre, formée de leucocytes; il s'agit là probablement d'une méningite purulente localisée. Pas de granulations dans la scissure de Sylvius.

On ne trouve aucune lésion dans l'épaisseur du cerveau, ainsi que dans le cervelet.

Moelle. A l'œil nu, on ne découvre aucune altération. L'examen microscopiqne, à l'état frais, n'a pas fait trouver de corps granuleux.

Sur les coupes, on trouve de la sclérose avec une déformation énorme de la moelle, dans le point qui correspond à la lésion de l'épine. Les

coupes, faites en ce point, présentent une insymétrie frappante. (Fig. 1, pl. II.)

Au-dessus de la lésion principale, on constate une sclérose ascendante des cordons latéraux, peu marquée à droite, très-manifeste au contraire à gauche surtout à la région cerviale. (Fig. 2, pl. III.)

Colonne vertébrale. La gibbosité forme un angle droit, dont le sommet correspond à l'union de la région dorsale avec la région lombaire. La colonne étant redressée, on voit une perte de substance de 3 centimètres à peu près dans le sens vertical. Dans cette cavité se trouvent deux séquestres assez volumineux; le plus gros représente les derniers vestiges de la première vertèbre lombaire; la douzième dorsale est détruite en grande partie; il en est de même de la deuxième vertèbre lombaire dont un fragment constitue le second séquestre.

Le ligament vertébral postérieur est intact, et isole le canal rachidien de la lésion. De même en avant, le surtout ligamenteux antérieur, établit une séparation entre la lésion osseuse et les viscères contenus dans l'abdomen et le bassin. Il n'y a pas d'abcès par congestion.

La colonne vertébrale, en s'inclinant en avant, forme donc en arrière une arête mousse sur laquelle les méninges et la moelle épinière paraissent subir un véritable tiraillement, qui a peut-être joué un rôle dans la production des altérations médullaires.

Les nerfs des membres sont sains.

Les muscles des membres inférieurs ont été examinés avec soin; quelques fibres sont granuleuses, et leurs stries ont disparu; mais il n'y a pas de gouttelettes de graisse. La plus grande partie a conservé la structure normale.

Observation III.

Mal de Pott dorsal. — Paraplégie avec contracture, guérie par l'application réitérée de pointes de feu. Mort par suite de coxalgie. — Examen de la moelle.

Dupray, veuve Goubert, âgée de 34 ans, entrée à l'infirmerie de la Salpêtrière, le 4 janvier 1864.

Cette femme a été réglée à 18 ans, et depuis cette époque, la menstruation a été régulière. Mariée à l'âge de 22 ans, elle a eu d'abord un accouchement gémellaire ; les deux enfants n'ont vécu que quinze jours. A 25 ans, elle a un troisième enfant qui est mort du croup à 4 ans. La malade s'était bien portée jusqu'à l'époque de sa seconde couche. Ayant nourri son enfant pendant quatre mois, elle s'est aperçue qu'elle mai-

grissait beaucoup, qu'elle s'affaiblissait de plus en plus, et que sa colonne vertébrale commençait à fléchir. M. Guérin lui fit appliquer des cautères et prescrivit des bains sulfureux. Au bout de trois mois, elle éprouvait des engourdissements dans les membres inférieurs; la flexion de la colonne avait augmenté. La malade sentait ses jambes s'affaiblir progressivement; s'étant alitée pendant trois semaines, elle ne put pas se relever. Elle entre alors à l'Hôtel-Dieu, avec une paraplégie complète, et une diminution notable de la sensibilité des membres inférieurs. De l'Hôtel-Dieu, elle va à Cochin, puis à Necker. Dans ce dernier hôpital, une amélioration se manifesta; les mouvements se rétablirent en partie; la malade pouvait marcher le long des lits. Cette amélioration ne fut pas de longue durée; la paraplégie redevint complète, et la malade, après avoir séjourné quelque temps à la Pitié, entre à la Salpétrière, le 4 janvier 1864.

A cette époque, il existe une paraplégie complète avec contracture; les membres inférieurs sont dans la flexion ; il est impossible de les redresser complétement; en même temps, ils sont dans l'adduction forcée; les genoux sont collés l'un contre l'autre avec une telle force, qu'on a de la peine à les séparer. Le membre inférieur droit est contracturé plus fortement que le gauche. Quand on chatouille la plante des pieds, les membres sont pris d'une secousse avec exagération de la flexion. Rien de précis n'a été noté, concernant les différents modes de la sensibilité.

Le 10 janvier 1864, on appliqua des pointes de feu pour la première fois. Une deuxième cautérisation eut lieu vers le 20 février; une troisième vers le commencement d'avril.

Après la première cautérisation, les douleurs de reins qu'éprouvait la malade sont devenues moins fortes; après la deuxième, la contracture diminua peu à peu, et les jambes commencèrent à s'allonger. Enfin, trois mois après la dernière cautérisation, la malade commença à se lever à l'aide de béquilles; sa démarche, d'abord chancelante, devint peu à peu plus sûre ; mais elle était toujours fort gênée, parce que le talon droit ne pouvait appuyer par terre; en effet, le membre droit, par suite de rétraction tendineuse, restait toujours dans un état de demi-flexion, qui diminuait sa longueur.

M. Charcot envoya alors la malade dans le service de M. Broca, pour qu'elle y subit l'opération de la ténotomie. On lui fit la section sous-cutanée du tendon du demi-membraneux. Le 3 septembre 1864, elle quitta le service de M. Broca, pour rentrer dans son dortoir.

Revue quelque temps après, la malade était méconnaissable; les mou-

vements des membres inférieurs étaient parfaitement libres ; la malade marchait au moins pendant quelque temps, sans bâton, ni béquilles, et sans boîter aucunement ; l'attitude était droite, seulement la tête était fortement renversée en arrière. La gibbosité était considérable.

La guérison de la paraplégie s'est maintenue, sans jamais se démentir, jusqu'au 12 février 1869, pendant plus de quatre ans. A cette époque, des symptômes de coxalgie ramènent cette femme à l'infirmerie.

Elle éprouve dans l'articulation coxo-fémorale gauche des élancements douloureux qui retentissent dans la cuisse et les genoux. La cuisse se fléchit peu à peu sur le bassin. En examinant la région de la hanche, on trouve un empâtement considérable avec rougeur à la peau, en dehors du grand trochanter et dans la région fessière. Cette tumeur devient manifestement fluctuante. La malade a des frissons, de l'inappétence, 100 pulsations à la minute.

Le 12 mai, après avoir chloroformé la malade, on fait une ponction oblique avec un bistouri étroit, qui donne issue à un pus séreux et granuleux. On fait des lavages à l'eau tiède, et dans la même journée, une injection de teinture d'iode. Les jours suivants, la collection purulente se reformant toujours, on fait plusieurs ponctions successives, suivies d'injections iodées. Depuis cette époque, la malade est prise tous les soirs d'un accès de fièvre plus ou moins intense ; elle se plaint aussi de douleurs en ceinture persistantes, intolérables. L'état général s'aggrave de jour en jour; il survient du subdélirium, de la somnolence, des transpirations abondantes. La malade succombe le 18 septembre 1869.

Autopsie. — Sujet d'une maigreur excessive.

Les poumons sont très-adhérents, surtout le droit, dont la portion postérieure et inférieure reste attachée aux côtes. Ils ne renferment pas d'abcès métastatiques ; mais leur friabilité est excessive.

Le foie est gras, sans abcès métastatiques.

La rate énorme, diffluente.

Le cœur petit, n'offre pas d'altération.

Les reins sont normaux ; l'utérus sain.

L'examen de la cuisse montre que deux trajets fistuleux débouchent dans la plaie extérieure. Le premier conduit au psoas iliaque qui est très-altéré, et même détruit partiellement. Le second trajet fistuleux mène à la tête du fémur qui est luxée et appliquée contre l'os iliaque à 2 centimètres au-dessus de la cavité articulaire. La tête du fémur est nécrosée et présente des ostéophytes ; toute la partie de l'os coxal sur laquelle elle repose présente la même coloration; les ligaments articulaires n'existent plus.

A l'ouverture du canal rachidien, on aperçoit la dure-mère recouverte dans une grande étendue d'un exsudat grisâtre qui la rend adhérente à la face postérieure des corps vertébraux altérés.

Une production ostéoforme comprime la moelle au niveau de la troisième vertèbre dorsale. Le cordon médullaire offre en ce point un rétrécissement extrême, qui réduit le volume de la moelle à celui d'une plume d'oie. Au-dessus et au-dessous, cet organe reprend progressivement ses diamètres normaux. Des coupes, faites après durcissement dans l'acide chromique, montrent au point rétréci une altération remarquable que nous avons décrite et que représente la fig. 2, pl. II. Au-dessus, on observe une sclérose des cordons postérieurs; au-dessous, une sclérose des cordons latéraux. (Fig. 1, pl. III.)

Observation IV.

(Communiquée par mon excellent ami M. Candellé.)

Mal de Pott lombaire. — Abolition de la motilité et de la sensibité. — Autopsie. — Pachyméningite. — Lésions graves de la moelle.

Gros (Jean), âgé de 13, entré à l'hôpital Sainte-Eugénie, le 16 septembre 1869.

Enfant tuberculeux, présentant des craquements dans les deux poumons. Il est déjà paraplégique au moment de son entrée. Une gibbosité très-considérable existe au niveau de la septième dorsale, faisant un angle à sommet directement tourné en arrière. La déviation de la colonne s'est effectuée peu à peu; il n'y a jamais eu de douleurs bien vives.

La paraplégie est complète: les deux membres inférieurs sont contracturés dans la flexion; la cuisse est fléchie sur le bassin, et la jambe sur la cuisse.

On n'observe aucun symptôme aux membres supérieurs, qui conservent la liberté de leurs mouvements.

La sensibilité paraît abolie dans tous ses modes. Le malade ne sent ni le toucher, ni le froid, ni le chaud; il ne perçoit pas les piqûres.

Les excitations portées sur les membres amènent des mouvements réflexes très-manifestes, surtout dans la cuisse droite.

La défécation et la miction s'exécutent volontairement, mais parfois, surtout cette dernière, avec un peu de difficulté.

7 janvier. Le malade est très-assoupi depuis quelques jours; il tousse et crache beaucoup. La peau est chaude, le pouls accéléré.

Mort le 29 janvier, à dix heures du matin.

Autopsie. — Les deux poumons présentent à leurs bases des masses de pneumonie caséeuse. Le sommet du poumon droit, logé dans l'ouverture de l'angle formé par l'épine, s'était déchiré et comme déchiqueté au contact des fragments rugueux des vertèbres.

Colonne vertébrale. — Elle est courbée à angle droit. Le sommet de l'angle est formé par l'apophyse épineuse de la dixième vertèbre dorsale. Cinq corps vertébraux sont altérés; deux ont complétement disparu. Le calibre du canal, à ce niveau, est au moins égal à celui des parties saines; il n'y a donc pas eu de compression produite par les os. Les vertèbres situées dans le voisinage de la gibbosité présentent les caractères de l'affection dite *tuberculeuse des os*, c'est-à-dire des aréoles renfermant une matière de coloration gris-rosé et transparente, et, en certains points, une infiltration du tissu osseux par une matière jaune, caséeuse.

La dure-mère présente un épaississement considérable, surtout dans la partie qui correspond aux corps vertébraux altérés; de là, cet épaississement gagnait les parties latérales. Dans l'épaisseur de la pseudo-membrane s'étaient formés un certain nombre de petits abcès. L'aspect extérieur de ce tissu de nouvelle formation, et sa structure histologique, ont été décrits dans l'anatomie pathologique.

La moelle était altérée à un haut degré.

Les deux coupes 3 et 4, pl. 2, faites dans la partie la plus malade, à une petite distance l'une de l'autre, indiquent les caractères de l'altération médullaire : l'une représente une méningo-myélite, l'autre une myélite scléreuse avec dislocation d'une des cornes antérieures. Nous n'insisterons pas davantage sur ces lésions, que nous avons décrites longuement.

Observation V.

(Communiquée par M. Vulpian.)

Mal de Pott à forme névralgique. — Autopsie. — Pachyméningite. — Névrite. — Sclérose des cordons postérieurs.

Jacques Scholl, tailleur de pierres, âgé de 42 ans, né à Beswiller (Bas-Rhin), entré, le 31 mars 1870, à la Pitié, salle Saint-Raphaël, n° 2, service de M. Vulpian.

Cet homme ne peut fournir de renseignements sur ses antécédents héréditaires. Il jouirait habituellement d'une assez bonne santé. Il raconte qu'à la suite d'un grand effort pour soulever avec un cric un bloc

de pierre, il a ressenti une violente douleur dans la région lombaire, il y a de cela deux mois. Cette douleur avait duré cinq semaines. Quelques jours après l'accident, le malade avait eu des douleurs dans la poitrine, et aurait craché un peu de sang. Ces renseignements sont vagues, incomplets, et difficiles à obtenir d'un malade qui comprend peu le français et le parle très-mal.

Depuis une douzaine de jours, il se plaint de douleurs assez intenses dans la région épigastrique et dans les reins, qui l'empêchent de marcher sans aide.

Etat actuel. — Les douleurs de reins et de l'épigastre paraissent constituer le fait prédominant; elles augmentent quand le malade s'assied sur son lit, et surtout quand il essaye de se lever. Il ne peut marcher sans être soutenu, et s'il parvient à faire quelques pas, c'est au prix de douleurs très-vives.

On note une gibbosité assez prononcée à la réunion du tiers supérieur avec le tiers moyen de la région dorsale. La pression, indolente dans la partie supérieure de la région dorsale, devient douloureuse dans la partie inférieure de cette région, ainsi que dans la région lombaire.

L'examen du cœur et des poumons ne fait constater aucun symptôme anormal. Le malade a peu d'appétit, mais il n'aurait jamais eu de vovissements.

La vue est bonne; la pupille gauche est plus dilatée que la droite. Absence de fièvre.

9 avril. On remarque au sacrum une rougeur et un commencement d'eschares. Le malade a craché un peu de sang. Il paraît avoir quelquefois des frissons.

14 mai. L'état du malade n'a pas empiré; il semble même que les forces soient un peu revenues; mais la marche n'est pas encore possible.

Le mois suivant, le malade commença à marcher un peu; mais il restait plié en deux et éprouvait de vives douleurs.

Au commencement de juillet, le malade marchait droit, mais il se fatiguait au bout de quelques pas. Malgré cette amélioration, l'état cachectique était toujours très-prononcé.

6 août. On fait lever le malade pour l'examiner. A peine peut-il se tenir sur ses jambes; la démarche est vacillante, incertaine; il y a surtout de l'incertitude dans les mouvements de la jambe gauche. Le talon se pose sur le sol le premier; les genoux sont légèrement fléchis. Le

malade se tient debout sans marcher; mais il tremble sur ses jambes, et ce tremblement a lieu surtout du côté gauche.

Si l'on dit au malade, étant couché, de soulever ses jambes au-dessus du plan du lit, il exécute très-bien ce mouvement du côté droit, du côté gauche il l'exécute avec peine, et ne peut soulever le membre de ce côté, aussi haut que celui du côté opposé. De même, la flexion de la jambe sur la cuisse peut s'opérer avec une certaine force à droite; elle ne peut avoir lieu que faiblement à gauche. Quand le malade marche, il sent très-bien le sol du côté droit; du côté gauche, il n'éprouve qu'une vague sensation de résistance.

Il se plaint de douleurs lancinantes qui auraient pour point de départ la région lombaire ou la partie inférieure de la région dorsale, et se propageraient en ceinture jusqu'à l'ombilic. En outre, le membre inférieur gauche est le siége de douleurs fulgurantes, qui se font sentir au genou, dans la jambe et sur le dos du pied; ces douleurs sont assez vives pour arracher des pleurs au malade.

Si l'on pince la peau de l'une ou l'autre des jambes, si on tire les poils, le malade ne sent rien. L'analgésie serait peut-être moins prononcée du côté gauche. Cette perte de la sensibilité douloureuse remonte sur l'abdomen, jusqu'à niveau de l'ombilic. La sensibilité à la température est très-bien conservée.

Les bras exécutent les mouvements avec précision; les deux mains serrent avec une force assez grande. Les yeux étant fermés, le malade porte sa main sans hésitation dans l'endroit qu'on lui indique.

Pas de troubles du côté de la vue. Le malade sort facilement la langue de sa bouche; elle ne présente aucun tremblement.

On observe de la constipation, et une paresse de vessie, mais sans rétention d'urine.

Vers la fin de l'année 1870, l'état général du malade s'aggrave. La toux devient fréquente; une diarrhée opiniâtre se déclare, le malade ne se lève plus, il est d'une maigreur extrême; une eschare étendue se forme au sacrum.

La mort a lieu le 18 janvier 1871, à 5 heures du soir.

Autopsie. — Les poumons sont emphysémateux, le poumon droit est couvert de fausses membranes épaisses constituées par de la fibrine de formation récente. On ne trouve pas de tubercules.

Le cœur présente des plaques laiteuses à la partie supérieure; la même particularité s'observe sur la valvule mitrale. La crosse de l'aorte est notablement dilatée; il n'y a pas d'insuffisance de valvules sigmoïdes

de l'aorte, mais elles sont amincies; l'une d'elles même est perforée, foie hypertrophié.

L'estomac ne présente qu'un peu d'injection à sa face interne. Dans l'intestin grêle et le gros intestin, cette injection est assez prononcée.

Moelle. — Dure mère. — Vertèbres. — La moelle n'offre rien de particulier à l'œil nu, mais sur la dure-mère, on aperçoit, à la coupe, un épaississement considérable, dans la partie qui correspond à la huitième et à la neuvième dorsale, et sur un espace de 5 à 6 centimètres. Cet épaississement n'occupe que la partie antérieure de la dure-mère. Le feuillet de l'arachnoïde, qui double cette membrane, paraît lui-même altéré et épaissi.

Le grand surtout ligamenteux postérieur est érodé et comme détruit. Entre lui et la dure-mère, on rencontre un amas de matière grenue d'apparence caséeuse. A ce niveau, les vertèbres présentent dans leur partie postérieure, une extrême friabilité. La face antérieure de la colonne vertébrale, explorée par les cavités thoraciques et abdominales, n'offre aucune lésion appréciable. Une coupe des corps vertébraux, faite parallèlement à la direction du rachis, ne fait découvrir aucune lésion osseuse, ni aucune production morbide dans le tissu spongieux qui ne présente qu'un peu de raréfaction et de friabilité.

Les altérations médullaires découvertes par l'examen microscopique ont été décrites dans la première partie de cette thèse. Nous allons les rappeler succinctement.

La moelle, comprimée dans une assez grande étendue (6 centimètres), n'offre pas, dans tout ce trajet, une altération uniforme. Vers la partie supérieure du segment comprimé, on trouve des tractus de sclérose dans les cordons postérieurs; ces tractus sont au nombre de trois: un médian et deux latéraux, qui viennent toucher les racines postérieures et suivent le trajet des filets radiculaires internes. Les racines nerveuses correspondantes présentent les caractères de la névrite avec dégénération granulo-graisseuse. Au-dessous, on trouve une sclérose périphérique qui présente de la tendance à affecter la forme annulaire, mais qui reste marquée surtout dans les cordons latéraux.

Plus bas, enfin, il n'y a plus de sclérose corticale, mais un foyer de myélite occupant la partie antérieure des cordons postérieurs, et la moitié latérale gauche de la substance grise qui est profondément altérée.

Au-dessous, la moelle recouvre peu à peu ses caractères normaux; la région lombaire est complétement saine.

Au-dessus, on observe une sclérose assez peu marquée, que l'on suit jusqu'à la région cervicale, dans le cordon latéral gauche.

Observation VI.

Cancer primitif de la colonne vertébrale, avec paraplégie. — Autopsie.— Ramollissement et affaissement des vertèbres.

Grossetête (Appoline), 47 ans, journalière, né à Fontenay-la-Ville (Haute-Saône), entre à l'infirmerie le 2 janvier 1867.

Il y a deux ans et demi, cette femme fit une chute dans un escalier tournant; elle tomba la tête la première, et ne s'arrêta qu'au bout de trente marches. Lorsqu'on la releva, elle pouvait marcher; mais les jours suivants, la marche devint de plus en plus difficile, et quinze jours après l'accident, les membres inférieurs se fléchissaient sous elle, et n'avaient plus la force de la soutenir.

Depuis quatorze mois, elle est confinée au lit.

Actuellement, elle ne peut imprimer aucun mouvement volontaire aux membres inférieurs; il y a paraplégie complète avec flaccidité.

La sensibilité est abolie dans tous ses modes; le contact, la température, la douleur, ne sont nullement perçus.

Lorsqu'on chatouille la plante du pied, on détermine un léger mouvement réflexe dans le membre correspondant. Parfois des mouvements convulsifs se manifestent pendant la nuit, dans les membres inférieurs.

Vers la fin de la région dorsale, on remarque une saillie des apophyses épineuses, formant une gibbosité arrondie.

1er mars 1867. La malade a eu toute la journée du délire tranquille.

Le soir, à 11 heures, elle a été prise d'une attaque épileptiforme; les bras se sont agités spasmodiquement, et l'on affirme que les deux jambes, elles-mêmes, ont présenté des mouvements convulsifs. Elle a rendu du sang et de l'écume par la bouche. Les convulsions ont duré environ une heure. Depuis cette époque, elle est dans l'état où on la trouve le 2 mars à la visite du matin.

Le 2. Les deux membres inférieurs sont dans la résolution complète. On ne produit aucune espèce de mouvement en chatouillant la plante des pieds, en pinçant la peau des membres, ou en appliquant des corps froids.

Les membres supérieurs, également flasques et inertes, retombent lourdement quand on les abandonne, après les avoir soulevés; il faut seulement noter que les doigts de la main sont légèrement fermés et fléchis dans la paume de la main.

Le pincement de la peau des bras ne produit aucun mouvement réflexe, et paraît ne donner lieu à aucune sensation.

Perte absolue de la connaissance; face pâle; tête fléchie sur l'épaule droite.

Pendant l'examen, surviennent des mouvements convulsifs, saccadés, dans le côté droit de la face, qui ont pour effet de tirer vers l'oreille la commissure droite. On observe aussi quelques mouvements des yeux, et un strabisme parallèle qui porte les cornées transparentes vers le côté droit. Enfin quelques mouvements convulsifs ont lieu en même temps dans la main droite ; ils consistent en une alternative de mouvements de flexion et d'extension des doigts et du pouce, de manière à figurer l'acte de compter de l'argent. Une bave écumeuse s'est écoulée en assez grande abondance, pendant ce petit accès qui a duré une minute. La respiration est haute et inégale, et l'on perçoit de temps en temps un peu de râle laryngo-trachéal.

La mort arrive peu de temps après. On trouve à ce moment T. R. 38,4/10.

Autopsie. — Le cerveau, le mésocéphale, ne présentent rien d'anormal.

Le canal rachidien étant ouvert, on remarque, au niveau des dernières vertèbres dorsales, une saillie arrondie, formée par la face postérieure des corps vertébraux, qui proéminent dans le canal rachidien. Les dimensions du canal, à ce niveau, ne sont que peu diminuées; la compression de la moelle ne devait pas être considérable. L'aplatissement de cet organe est médiocre; il siége au niveau de la partie supérieure du renflement lombaire. Il semblerait que la moelle tendue par ses attaches supérieures et inférieures soit venue s'appliquer sur la convexité arrondie des corps vertébraux; d'où son aplatissement. Le tronçon de moelle, dont le volume est diminué, a une longueur de 1 centimètre et demi environ. Il est ramolli, et de couleur un peu jaune; au-dessus et au-dessous, la moelle a conservé sa consistance et sa coloration normales.

Les méninges sont parfaitement saines dans toute leur étendue; et le canal rachidien n'est le siége d'aucun exsudat.

Le cœur est normal.

Les poumons sont un peu emphysémateux.

Le foie, la rate, l'utérus ne présentent aucune altération.

Il en est de même du tube digestif.

Les reins sont notablement altérés; la substance corticale est blanche et atrophiée. Sur de minces coupes, on peut constater qu'un certain

nombre de tubes sont devenus complétement opaques par suite du dépôt de granulations graisseuses dans l'épithélium, et que le tissu conjonctif est très-épaissi. Il s'agit là d'une néphrite parenchymateuse très-accusée.

Examen microscopique de la moelle et des vertèbres.

Au niveau du segment comprimé, la moelle présente de nombreux corps granuleux dans toute son épaisseur. Dans le segment inférieur, on rencontre aussi quelques corps granuleux, soit dans les cordons antéro-latéraux, soit dans les cordons postérieurs; mais ils paraissent peu nombreux. On ne peut constater une augmentation des noyaux du tissu conjonctif.

Au-dessus de la lésion, les cordons antérieurs sont parfaitement sains. Les cordons postérieurs présentent des corps granuleux, principalement le long des vaisseaux; on en remarque aussi quelques-uns dans les cordons latéraux.

Les tubes nerveux des racines antérieures et postérieures sont sains. Il en est de même des nerfs périphériques du plexus sacré.

La section verticale antéro-postérieure de la colonne vertébrale, au niveau de la déformation, a permis de constater la présence de petits noyaux cancéreux dans l'épaisseur des vertèbres. Ces noyaux atteignent souvent le volume d'une noisette; ils sont constitués par un tissu gélatineux, et offrent au microscope un stroma de tissu conjonctif en faisceaux, et de grandes cellules cancéreuses avec des noyaux volumineux. En quelques points, on observe une ostéite condensante. Les noyaux cancéreux ne perforent en aucun point la lame osseuse compacte postérieure à chaque vertèbre, et ne pénètrent pas dans le canal rachidien. Mais le tissu général des vertèbres est mou et flexible comme du caoutchouc; et on remarque l'écrasement et la disparition partielle de la dixième et de la onzième vertèbres dorsales.

Observations VII.

(Communiquée par mon collègue et ami M. Joffroy.)

Fibro-sarcome des vertèbres. — Paraplégie. — Autopsie. — Pénétration de la tumeur dans le canal rachidien. — Compression de la moelle.

Klein (Henri), forgeron, 58 ans, né à Bordeaux, entré le 9 juin 1871, dans la salle Saint-Vincent, n° 33, service de M. Millard.

On ne trouve dans l'hérédité de ce malade aucun fait à noter, si ce n'est que sa mère est morte hydropique. Il n'a pas eu de maladies antérieures; pas d'alcoolisme.

Au mois de décembre dernier, il travaillait aux fortifications comme terrassier, lorsqu'il ressentit les premières atteintes de la maladie qui l'amène aujourd'hui à l'hôpital. Il éprouva alors de la fatigue dans les membres, et un affaiblissement général. En même temps, il remarqua que parfois le soir, ses jambes étaient un peu gonflées.

Ces symptômes s'accentuèrent dans le courant de janvier, et en février, le malade prenait le lit, ayant les jambes enflées dans toute leur longueur, et une faiblesse qui lui rendait la marche très-pénible. A ce moment, le malade ne se plaignait ni de douleurs, ni de soubresauts dans les jambes; mais il éprouvait une sensation pénible, vague, au niveau de la région lombaire. Dans le mois de mars, avril, cet état persista sans changements notables; le malade se levait de temps en temps, mais la faiblesse des jambes allait toujours croissant.

Au mois de Mai la paralysie devint telle, et l'enflure augmenta dans des proportions si notables, que le malade garda complétement le lit. Il commença alors à avoir quelques soubresauts dans les jambes; la nuit, quand il dormait, les jambes qu'il ne pouvait presque plus remuer volontairement, étaient lancées en avant, et le malade se réveillait en sursaut. Ce symptôme se produisait aussi, mais plus rarement à l'état de veille. Des douleurs vagues et passagères se faisaient sentir dans les membres inférieurs, mais elles étaient peu violentes.

Le malade se fait conduire à l'hôpital, où il entre le 9 juin, dans l'état suivant :

Œdéme considérable des deux jambes, du scrotum et des parois de l'abdomen; épanchement notable dans le péritoine.

Pas d'œdème de la face, ni des membres supérieurs.

Le cœur présente quelques irrégularités; il bat faiblement, mais on n'entend aucun bruit anormal. Le pouls est petit; les artères athéromateuses. Le foie n'est pas douloureux; il ne semble pas augmenté de volume. Dans les poumons, on note une diminution de la sonorité, un affaiblissement général du murmure vésiculaire, et la présence de râles sous-crépitants généralisés; mais on ne trouve aucune localisation. Il n'y a pas d'épanchement pleurétique. L'expectoration est purulente, ce qui ne s'accorde pas avec les signes peu marqués qu'on trouve dans la poitrine.

Il n'y a pas d'eschare au sacrum. La peau des jambes est sèche, érailleuse. L'urine contient des quantités considérables d'albumine.

Aux membres inférieurs, paralysie complète du mouvement volontaire; affaiblissement très-prononcé de la sensibilité sous toutes ses formes; abolition des mouvements réflexes.

Il n'y a pas de troubles fonctionnels du côté de la vessie et du rectum; il faut cependant noter une tendance à la constipation.

Le repos au lit, des purgatifs répétés, des diurétiques amènent assez rapidement une diminution notable dans l'œdème des membres inférieurs; mais en réalité, l'ascite et l'œdème des parois abdominales, ne permirent jamais l'exploration complète de l'abdomen.

Dans les premiers jours de juillet il se développa une eschare médiane, au sacrum. Peu de temps après, le malade fut pris de rétention d'urine; on fut obligé de le sonder pendant huit jours; puis il survint de l'incontinence. Du côté du rectum, il n'y avait pas de troubles marqués.

Le malade allait s'affaiblissant, expectorait plus abondamment, éprouvait une gêne notable de la respiration, souffrait beaucoup dans les reins et dans les jambes. Il se tenait constamment assis sur son lit, même pour dormir, et ne pouvait s'étendre à cause de la douleur qu'il ressentait aussitôt dans les jambes. Du reste, ces douleurs dans les membres inférieurs, qui sont notées plus haut, étaient devenues presque continuelles; elles consistaient en engourdissements, et parfois en élancements; mais jamais le malade n'éprouva de douleurs violentes capables, par exemple, de lui arracher des cris.

On n'apercevait aucune déformation de la colonne vertébrale.

L'eschare s'agrandit; il y a incontinence des matières fécales. La respiration devient de plus en plus gênée; et le malade succombe après une agonie de douze heures, le 13 septembre au soir.

Autopsie. — Les deux poumons sont congestionnés et farcis tant à la superficie que dans leur épaisseur, de tumeurs arrondies, blanchâtres, dures et d'un volume qui varie depuis celui de la granulation tuberculeuse, jusqu'à celui d'une noisette. Les plus volumineuses de ces tumeurs sont énucléables. Celles de la superficie semblent avoir pris naissance dans le parenchyme pulmonaire et avoir repoussé la plèvre qui les recouvre sans être envahie. La plèvre pariétale est saine.

A première vue, il est évident qu'il ne s'agit pas là de granulations tuberculeuses; on peut même affirmer que les poumons n'en renferment pas.

Le péricarde n'est pas altéré. Le cœur ne présente pas de lésion des orifices; les valvules aortiques sont toutefois un peu épaissies. Le tissu cardiaque est un peu jaune; mais la particularité la plus importante à signaler, est la présence de tumeurs multiples semblables à celles des poumons. L'une d'elles a la grosseur d'une amande; elle semble

s'être développée au milieu des fibres musculaires qu'elle aurait refoulées, et dont il est facile de l'énucléer.

Estomac. — Dans l'intérieur de l'estomac, on trouve une tumeur saillante, semblable à un petit polype. Son volume est celui d'une grosse noisette ; sa forme est arrondie. A la coupe, on voit qu'il s'agit d'une petite tumeur semblable aux précédentes, développée dans l'épaisseur de la paroi stomacale.

Foie. — Des tumeurs multiples arrondies, de différents volumes, dont les plus grosses sont comme une petite orange, se sont développées au milieu du foie. Elles sont, comme les précédentes, facilement énucléables ; quelques-unes de ces tumeurs font saillie à la surface, mais ici, comme pour la plèvre, la membrane séreuse ne semble pas envahie par la production pathologique.

Reins. — Les reins sont fort graisseux, et contiennent tous deux quelques tumeurs semblables aux précédentes; ils sont un peu atrophiés. L'altération du parenchyme est sans contredit plus importante au point de vue des troubles de la secrétion rénale, que la présence de deux ou trois petites tumeurs dans chaque rein.

Derrière l'estomac, au niveau du pancréas, on trouve une masse de tumeurs réunies en une seule, dont le volume est comparable à celui de deux poings. Cette tumenr, de forme irrégulière, semble s'être développée aux dépens des ganglions mésentériques et du pancréas qui est compris dans cette masse, et entièrement méconnaissable. En quelques points, la tumeur présente de petites cavités kystiques renfermant un liquide jaunâtre.

Colonne vertébrale. — Au niveau des vertèbres lombaires, on trouve une tumeur très-volumineuse, couvrant le corps des vertèbres et formant de chaque côté de l'épine deux masses volumineuses qui font saillie dans l'abdomen. La masse du côté gauche adhère intimement à la veine-cave, traverse sa paroi et s'épanouit dans son intérieur, où elle forme une sorte de bouchon, irrégulièrement ovalaire, assez volumineux pour remplir la lumière du vaisseau. Latéralement la tumeur pénètre dans l'épaisseur des muscles de la région, jusqu'à 5 ou 6 centimètres de chaque côté du rachis; elle entoure complétement le corps des vertèbres à ce niveau, atteignant ainsi jusqu'aux arcs transverses. Pour faire l'ablation de la moelle, on est obligé de couper dans la tumeur.

En arrière, dans l'épaisseur des muscles envahis, cette tumeur présente l'aspect et la consistance de toutes celles précédemment décrites; elle est dure, crie sous le scalpel ; la coupe est blanchâtre, mais la pression, ni le grattage ne donnent de suc. Par contre, les deux masses qui

font saillie dans la cavité abdominale de chaque côté des vertèbres lombaires, sont le siége d'épanchements sanguins assez vastes, et leur tissu un peu moins résistant, ne crie pas sous le scalpel.

L'ablation de la moelle montre que cette tumeur a pénétré dans le canal rachidien, où elle forme un manchon complet à la moelle lombaire, et à la queue de cheval, qui sont ainsi comprimées assez fortement. La dure-mère est refoulée sans être altérée. Une coupe longitudinale montre que les corps des deuxième et troisième vertèbres lombaires ont été envahis par la tumeur.

Pour compléter l'énumération de toutes ces productions morbides, on doit signaler deux petites tumeurs du volume d'une noisette siégeant dans l'épaisseur de la peau; l'une à la nuque, l'autre près de la clavicule droite.

Les ganglions du pli de l'aîne et de l'aisselle ne sont pas altérés. L'encéphale ne présente rien à noter.

L'examen microscopique de la tumeur montra qu'il s'agissait là d'une de ces tumeurs mixtes formées d'éléments fibro-plastiques et de tissu fibreux, qu'on désigne sous le nom de fibro-sarcome.

Observation VIII.

Hétéradénôme de la colonne vertébrale. — Paraplégie. — Autopsie. — Compression de la moelle par la tumeur.

Lebreton (Rosalie), 72 ans, ouvrière en dentelles, née à Soissons, entrée le 6 juin 1868.

Cette femme n'a jamais eu de maladie sérieuse; elle jouissait habituellement d'une bonne santé. Il y a sept ans, elle fut prise de douleurs lancinantes dans les jambes, au-dessous du mollet; ces douleurs ne duraient qu'un instant, mais elle se firent sentir pendant dix mois.

Trois ans après le début de ces douleurs, elle tomba dans une fosse de 50 ou 60 centimètres de profondeur, et ressentit tout à coup une douleur vive entre les deux épaules, qui a persisté jusqu'à ce jour. Dix-huit mois après, la malade commença à éprouver un peu de faiblesse dans les membres inférieurs; la marche était très-pénible; elle devint impossible vers le vingtième mois après la chute; les jambes pliaient sous le poids du corps, et la malade tombait souvent. Elle éprouva bientôt des douleurs lancinantes qu'elle compare à des décharges électriques, le long des jambes, et au bout des pieds, surtout dans le membre gauche; puis des engourdissements se firent sentir dans les deux membres. En même temps elle commença à éprouver une douleur au genou; il lui semblait que cette jointure était serrée violemment dans un cercle de fer.

A son entrée dans le service de M. Charcot (octobre 1868), les deux membres sont dans la flexion avec contracture; les jambes sont dans la demi-flexion sur les cuisses; celles-ci sont fléchies sur le bassin. Lorsqu'on essaie même avec force d'étendre les jambes ou d'écarter les genoux, on ne peut y parvenir, et ces tentatives sont douloureuses. On remarque peu d'amaigrissement; cependant la malade affirme que les jambes et les cuisses ont beaucoup diminué de volume.

Les secousses tétaniques sont beaucoup plus fréquentes dans le membre inférieur gauche que dans le droit; elles se produisent plus souvent la nuit que le jour. Parfois le malade se plaint de douleurs lancinantes qui commenceraient dans le pied, et remonteraient vers la fesse; en même temps la jambe saute; elle éprouve souvent des frémissements et des engourdissements dans toute la jambe gauche, et surtout dans le pied.

Sensibilité. — 1° A gauche, la sensibilité au contact est normalement perçue sur la jambe et le pied, un peu moins nettement sur la partie supérieure de la cuisse. La sensibilité au chatouillement est nettement conservée, elle paraît un peu douloureuse. La sensibilité au froid est aussi conservée; elle paraît même exaltée au pied et à la jambe gauche; le contact d'un vase en étain rapproche le talon de la cuisse, et détermine des secousses tétaniques. Le pincement est perçu avec retard évident; il se produit au moment de la perception, des mouvements réflexes énergiques.

2° A droite, le contact, le froid, le chatouillement sont perçus nettement, sans douleur; la perception du pincement s'effectue sans retard.

On n'observe pas d'incontinence des urines ni des selles. Une gibbosité anguleuse très-prononcée existe au milieu de la région dorsale.

24 octobre 1868. La malade étant endormie, on applique les pointes de feu, trois de chaque côté de la gibbosité. Sous l'influence du chloroforme, la roideur des membres a considérablement diminuée; il a été possible de les étendre presque complétement.

Cette opération reste sans résultat; la malade paraît souffrir davantage, et les genoux sont fortement portés dans l'adduction.

Le 29 novembre 1869, on fait une nouvelle cautérisation.

Deux jours après, la malade prétend que la nuit, ses membres qui sont habituellement fléchis et contracturés, se sont étendus spontanément pendant une heure. Actuellement, ils sont de nouveau dans la flexion avec contracture.

31 janvier 1870. Les pointes de feu, n'ont produit aucun résultat appréciable.

Hier, la malade a été prise de plusieurs attaques de suffocation, qui ont été jusqu'à produire de la cyanose. L'auscultation fait entendre des râles sibilants, et ronflants; l'expectoration est difficile. Les râles s'entendent à distance, et se distinguent par un timbre très-bas. Le sentiment de constriction qu'elle éprouve constamment, est plus accusé que de coutume; il siége un peu au-dessous du mamelon. Les membres inférieurs sont agités d'un frémissement vibratoire, d'un tremblement assez fort pour agiter le corps tout entier. Le diaphragme se contracte à chaque inspiration.

1er février. Cette nuit à 2 heures, elle a eu un nouvel accès de suffocation. Ce matin, on compte 36 respirations et 100 pulsations. Les membres inférieurs sont beaucoup plus agités, depuis le début de cette bronchite; ils se meuvent malgré la malade quand on les pince, la flexion s'exagère à un haut degré.

La sensibilité électrique et la contractilité des muscles sont bien conservées; les contractations fibrillaires durent longtemps après la galvanisation. Ventouses sèches. Lavement purgatif. Kermès. Température 37 3/5.

Le 2. Cette nuit, la malade a été très-oppressée, sans crises; elle a eu beaucoup de secousses dans les membres inférieurs. Elle se plaint d'une sensation bizarre; il lui semble que ses membres soient dans le feu. Ils ne sont cependant pas plus chauds que les membres supérieurs. Il y a un peu de coloration cyanique de la face. Les râles s'entendent à distance. 95 pulsations à la minute. Température 38 1/5.

Le 3. Toujours des râles laryngo-trachéaux. Les mouvements des jambes sont intenses; ce matin on les a trouvées étendues. Yeux saillants; des poussières dans les narines; face enluminée. Pouls 100. Température 37 5/4. 10 pilules thébaïques.

Le 6. Il y a une trémulation permanente des muscles, qui secouent les membres tout entiers. Facies livide. Coma. 104 pulsations. 24 respirations. Température 37 3/5.

Dans la nuit du 6 au 7, on a remarqué vers minuit, une agitation et de la suffocation. Les membres inférieurs ont été dans un état d'agitation permanente, convulsive, intense, de minuit à une heure ; puis elle a eu des mouvements dans les bras. Elle est ensuite tombée dans le collapsus avec râles, a eu le hoquet, et est morte à 7 heures.

A 9 heures et demie, c'est-à-dire 2 heures et demie après la mort, il y a une flaccidité complète de tous les membres; et l'on remarque que

les membres inférieurs quoique flasques, ne peuvent être étendus complétement, par suite de la rétraction des tendons du creux poplité.

Autopsie. — Par suite de circonstances indépendantes de notre volonté, l'autopsie n'a pu être complète ; on a pu seulement enlever la colonne vertébrale. En examinant la pièce, on remarque une flexion de la colonne, mesurant un angle de 135 degrés.

Un corps vertébral entier, le sixième a disparu, deux autres sont fortement érodés. En avant des corps vértébraux, au niveau de la lésion, on voit la plèvre fortement vascularisée, recouvrir une masse de tissus de consistance molle qui sont en partie interposés aux corps de vertèbres altérés, et en partie placés sur leurs parties latérales. Au-dessous de la plèvre, développement énorme de vaisseaux formant un tissu d'apparence érectite; ces vaisseaux se subdivisent de plus en plus, puis on arrive plus profondément sur une masse rougeâtre, offrant l'aspect de bourg eons charnus.

On fait une section longitudinale des vertèbres, permettant de voir la moelle dans l'interieur du canal rachidien.

Sur la face externe de la dure-mère, on aperçoit une masse de tissu rougeâtre vasculaire, végétant sur cette membrane au niveau de la lésion, et se continuant avec un tissu de même nature développé entre les surfaces osseuses en contact et sur les parties latérales des vertèbres.

La moelle est comprimée; elle offre à ce niveau une diminution de volume notable. La compression est produite par les parties molles constituant la tumeur, et non par les parties osseuses.

Il est vraisemblable que la tumeur s'est développée d'abord dans l'épaisseur du sixième corps vertébral qui a été résorbé peu à peu, et que l'affaissement s'est ensuite produit sous l'influence d'une cause occasionnelle.

Examen microscopique. — A l'état frais, on trouve des éléments les uns nucléaires, les autres cellulaires constitués par un noyau sur lequel est appliquée une mince paroi. Quelques-uns de ces éléments son groupés de façon a représenter des tubes ou des culs-de-sac.

La pièce étant légérement durcie dans l'acide chronique, on fait des coupes que l'on colore par le carmin. On voit alors, avec la plus grande netteté, des tubes les uns remplis d'épithéliums, les autres tapissés à leur face interne d'un épithélium polyédrique disposé sur une seule couche. Ces tubes se terminent par des culs-de-sac arrondis et légèrement renflés; çà et là, ils offrent sur leur parcours des culs-de-sac latéraux; ils sont très-rapprochés les uns des autres, et ne sont séparés que par quelques fibres lamineuses. Quelques-uns de ces tubes sont remplis par une matière

colloïde qui se colore en rouge par le carmin. Le tissu morbide est très-vasculaire; en quelques endroits, les tubes baignent dans un tissu d'apparence érectile; on trouve sur quelques vaisseaux, des dilatations en forme d'ampoules, remplies de globules rouges.

En définitive, cette tumeur offre les principaux caractères des tumeurs décrites sous le nom d'hétéradenomes par M. Robin. M. Ranvier les a décrites a son tour, sous le nom d'épithélioma tubulé à cellules cylindriques.

L'autopsie n'ayant pu être complète, on ne peut affirmer d'une façon absolue que ce tissu morbide se soit développé primitivement dans les vertèbres. Cette opinion nous paraît cependant très-plausible, car l'altération des vertèbres et la compression de la moelle se sont traduites sept ans avant la mort par des douleurs lancinantes dans les membres inférieurs; si cette lésion était consécutive à une lésion analogue de l'estomac ou d'un autre viscère, comment aurait-il pu se faire que cette dernière durât si longtemps, sans amener le plus léger trouble fonctionnel?

Observation IX.

Mal de Pott dorsal, — Symptômes récurrents. — Applications de pointes de feu. — Guérison de la paraplégie.

Bagot Rosalie, 27 ans, née à Sainte-Hélène (Manche), entre à l'infirmerie de la Salpétrière, le 27 janvier 1869.

La malade a perdu son père et sa mère, alors qu'elle était encore jeune; elle ne peut nous donner sur eux aucun renseignement. Elle a deux sœurs qui se portent très-bien. Lorsqu'elle était jeune, elle a eu les ganglions du cou tuméfiés, mais jamais il n'y a eu de suppuration. Elle n'a jamais eu d'ophthalmie, pas d'otorrhée, pas de croûtes dans les cheveux. La menstruation a commencé à 16 ans, mais elle était irrégulière, et peu abondante.

A 22 ans, cette femme vient à Paris; cinq mois après son arrivée elle est prise de fièvre typhoïde.

Trois ans plus tard, c'est-à-dire il y a dix-huit mois, elle commence à éprouver des douleurs en ceinture au niveau des reins. Ces douleurs étaient très-aiguës, revenaient cinq ou six fois par jour, et duraient à chaque accès dix minutes environ. A cette époque, la malade n'éprouvait aucune douleur, aucune faiblesse dans les jambes. Cet état resta stationnaire pendant six mois. Alors survint une sensation de faiblesse et de pesanteur dans les deux jambes; et en même temps, les accès de

douleurs en ceinture se calmèrent, revenant moins souvent, et avec beaucoup moins de violence. Cette simple faiblesse des jambes n'empêchait pas la malade de marcher; elle n'avait pas besoin de soutien; mais elle se fatiguait très-vite. Cet état de faiblesse dura six mois environ, sans changement; puis la jambe droite devint beaucoup plus faible que l'autre, et la malade fut obligée de se servir d'un bâton.

Un mois après, la malade se rendit un jour à son bain sulfureux, marchant seule, avec son bâton. Quand on l'en retira, il lui était absolument impossible de marcher, ou de se soutenir.

Depuis l'époque où la malade a ressenti de la faiblesse dans les jambes, il s'est produit dans les membres inférieurs, des contractions subites, instantanées et involontaires, ne survenant que lorsque la malade était couchée. Quand la paralysie a été complète, ces mouvements devenus plus violents et plus fréquents; ils se montrent le jour et la nuit. En même temps, les douleurs de reins ont beaucoup diminué d'intensité, et ne se font plus sentir qu'à des intervalles très-éloignés. Mais la malade éprouve des fourmillements dans les jambes, et des élancements au côté interne des deux genoux, sans douleur articulaire bien prononcée.

État actuel. — Les membres supérieurs ne présentent aucun trouble de la motilité. La malade se plaint d'éprouver de temps en temps, des douleurs dans les jointures, au coude et au poignet.

Les membres inférieurs ne sont pas amaigris. Les mouvements volontaires sont complétement abolis.

Les mouvements réflexes se manifestent surtout dans la jambe droite, sous l'influence du pincement, et du chatouillement.

La sensibilité au contact et est a peu prés entièrement conservée à gauche; à peu près entièrement abolie à droite,

La sensibilité douloureuse est normale à gauche, un peu affaiblie à droite.

La sensibilité à la température est abolie des deux côtés: la malade ne sent que la pression du vase que l'on place sur ses jambes.

Il existe une gibbosité assez saillante entre les omoplates, vers la sixième dorsale environ.

L'état général est bon; il n'y a pas de perte involontaire des matières ou de l'urine; depuis un mois, la malade a eu une rétention d'urine, qui a nécessité plusieurs fois le cathétérisme.

Lorsqu'on veut examiner la malade, les manœuvres de l'examen déterminent de l'épilepsie spinale dans la jambe droite. La malade affirme qu'elle en a parfois du côté opposé. De temps en temps, les membres inférieurs sont aussi le siége de contractions spasmodiques,

spontanées, comme il a été dit plus haut; ces soubressauts sont parfois assez forts pour empêcher la malade de dormir.

5 février. M. Charcot fait une première application de huit pointes de feu, quatre de chaque côté de la gibbosité.

Quelques jours après, il prescrit des lavements à l'asa-fœtida, quatre par jour.

Les spasmes des membres inférieurs ont diminué beacoup sous l'influence du traitement; mais deux pénomènes ont persisté, la raideur et le tremblement.

24 mars 1869. On constate un amendement assez marqué. Des fourmillements qui s'étaient montrés dans les bras, depuis son entrée, ont disparu. La malade se tient facilement sur son séant, ce qu'elle ne pouvait faire auparavant.

La raideur est diminuée dans les membres inférieurs qu'on peut ployer facilement. Mais les phénomènes d'épilepsie spinale persistent au même degré.

10 mai 1869. Depuis une dizaine de jours, la malade est devenue trés-somnolente; on ne pouvait la tirer de son état de torpeur; on croyait à une fièvre typhoïde. Cet état persiste sans s'aggraver; la malade est toujours dans un état profond de langueur, se plaignant lorsqu'on la réveille. La langue est couverte d'un enduit blanchâtre; la gorge est douloureuse, et la déglutition difficile; parfois les liquides reviennent par le nez. En même temps, la malade se plaint d'une grande faiblesse dans les bras, avec engourdissement. L'examen de la motilité, montre qu'il existe au moins pour le bras gauche, une perte de la notion de position, et peut-être un certain degré d'incoordination des mouvements. Il arrive à la malade de laisser tomber les objets, et ce n'est qu'avec une certaine hésitation qu'elle parvient à mettre l'index de la main gauche sur le bout de son nez.

On remarque également, que la pupille gauche est beaucoup plus dilatée qne la droite.

La malade se plaint d'avoir, depuis quelque temps, de petits frissons. La température rectale prise le 10 mai ne dépasse pas 38°.

Les jours suivants, la malade continue à présenter les mêmes phénomènes du côté du bras gauche; au bras droit, on n'observe rien d'analogue.

3 juin. En examinant la malade, qui est moins éveillée, on s'aperçoit que la perte de la notion de position et l'incoordination des moumouvements ont complétement disparu au bras et à la main gauche.

Deux nouvelles applications de pointes de feu furent pratiquées, l'une au mois de juin, l'autre le 17 juillet.

Vers le milieu du mois d'août, la malade a commencé à marcher en s'accrochant aux lits. Au bout de cinq ou six semaines, elle a pu marcher sans soutien; mais elle est tombée malade le 10 septembre.

A cette époque se sont manifestés des symptômes qui rappelaient ceux de la fièvre typhoïde. Il est probable qu'il s'agissait là d'un état cérébral analogue à celui qu'elle a déjà présenté autrefois.

Guérie de cette affection intercurrente, elle a pu marcher de nouveau, et mieux même que par le passé.

27 novembre. La malade se plaint d'affaiblissement et d'engourdissement dans le membre supérieur droit.

6 mars 1870. Les sensations pénibles et la faiblesse du bras droit ont persisté; le membre a le même volume et la même température que le gauche. La malade serre évidemment moins fort du côté droit; elle sent que le bras est plus lourd que l'autre. Elle y éprouve de temps en temps des engourdissements, des frémissements qui partent de la partie médiane du dos et se répandent seulement jusqu'au poignet. La sensibilité au contact, à la température, à la douleur, est plus obtuse sur l'avant-bras droit que sur le gauche. Il en est de même de la sensibilité électrique. Électrisées comparativement, les mêmes masses musculaires paraissent se contracter plus énergiquement à gauche qu'à droite.

Dans les membres inférieurs, il n'y a pas d'autres sensations pénibles que des élancements dans les genoux.

La malade ressent encore la douleur en ceinture, qui l'empêche parfois de respirer. Cette douleur est plus vive du côté gauche. Elle dit que quand elle porte un poid un peu lourd, deux pots de tisane, par exemple, cette douleur constrictive augmente, et il lui survient des étourdissements.

Malgré ces douleurs, elle marche parfaitement et sans aide depuis trois mois environ.

Elle sort, le 1er août 1870, en parfait état. Depuis longtemps elle servait dans la salle comme infirmière.

Actuellement, elle travaille dans l'hospice, au garde-meuble. Nous l'avons vue tout récemment; la guérison ne s'est pas démentie; les sensations douloureuses ont complétement disparu.

Observation X

Mal de Pott dorsal. — Paraplégie avec flaccidité. — Guérison par les pointes de feu.

Marie Falateuf, 50 ans, née à Clermont-Ferrant, entre, le 15 mai 1862, dans le service de M. Charcot, salle Sainte-Cécile, n° 19.

Il y a neuf ans, cette femme a commencé à sentir des douleurs siégeant dans la région lombaire et s'irradiant en ceinture jusqu'à la région inférieure de l'abdomen. Presque en même temps elle reconnaît l'existence d'une petite saillie dans la région dorsale.

Malgré l'apparition de ces syptômes, elle continue à travailler, assise, dans une filature de coton, et à faire un quart d'heure de chemin tous les jours, jusqu'au commencement de 1860.

Elle entre à cette époque à l'Hôtel-Dieu, dans le service de M. Jobert, où elle séjourne pendant deux ans et demi. A cette époque, elle avait conservé assez de force dans les jambes pour pouvoir entrer à pied à l'hôpital. Pendant le mois, elle continue à marcher dans la salle, et à faire le tour de son lit. Au bout de ce temps, à la suite d'applications de cautères, elle ne peut plus marcher, et ne se lève plus.

Elle entre à la Salpêtrière en 1862. Les membres inférieurs sont dans un état de résoiution complète, sans aucune espèce de contracture. Lorsqu'on les soulève, ils retombent comme une masse inerte.

Lorsqu'on chatouille la plante des pieds, on n'obtient que des mouvements réflexes très-faibles qui consistent dans la contraction des muscles de la cuisse et de la jambe droite, et dans un léger mouvement des doigts de pied, et principalement du gros orteil. A gauche, il y a des mouvements de contraction presque imperceptibles des muscles de la jambe, lorsqu'on chatouille la plante du pied, ou qu'on pince la peau; ces mouvements s'accompagnent d'une espèce de flexion du pied sur la jambe, et des doigts sur le pied. En somme, ces mouvements réflexes sont plus accusés au membre droit qu'au membre gauche.

Les membres supérieurs ne présentent aucun symptôme anormal. La malade se soulève un peu, lorsqu'on lui donne le bassin. Elle peut s'asseoir d'elle-même sur son lit, mais ne peut rester longtemps assise, sans éprouver une grande fatigue. Elle mange elle-même; ne gâte pas, mais n'a pas la sensation d'uriner, ni d'aller à la selle.

Sensibilité. 1. *Tact*. — Chatouiller la plante des pieds, promener légèrement la main sur le membre inférieur, exercer avec le doigt une pression sur le membre inférieur, ne déterminent aucune espèce de sentiment.

1. *Sensibilité à la température.* — L'application d'un corps froid sur les jambes produit des mouvements réflexes, mais ne provoque pas la sensation du froid. Sur les cuisses, l'application du froid est perçue comme douleur. L'eau froide projetée sur les jambes, ne produit aucune sensation, mais seulement un petit mouvement réflexe dans la cuisse droite.

3. *Sensibilité douloureuse.* — Le moindre pincement de la peau produit d'abord des mouvements réflexes, ainsi que la sensation approximative du lieu de la douleur; la sensation doulourense est perçue immédiatement, et paraît plus forte qu'elle ne devrait l'être, en raison du faible degré d'excitation. De plus, cette sensation présente cette particularité, qu'elle n'est point bornée au lieu excité, et qu'elle se répand sous forme de fourmillements très-sensibles par en bas, du côté du pied; par en haut du côté de la cuisse jusqu'à l'aîne. Enfin, la sensation douloureuse persiste longtemps après l'exploration, (toute la journée, prétend la malade) sous forme d'engourdissements.

Sensations spontanées. — Pas d'engourdissements, des crampes, de fourmillements; la malade ne sait pas qu'elle a des jambes. Elle se plaint seulement d'une douleur vive dans le flanc droit et l'abdomen. La pression détermine une douleur semblable, à la partie inférieure de la cage thoracique.

20 mai, on prescrit deux pilules de nitrate d'argent, à 0 gr. 01.

23 juin. — Quatre pilules.

8 juillet. — Six pilules.

8 Octobre. — On supprime les pilules; elles n'ont produit aucun effet physiologique appréciable, et n'ont amené aucun amendement. On constate un liseré bleu noir du collet des gencives, et une coloration noire très-marquée de la muqueuse buccale, surtout à gauche, sous forme de plaques presque continues s'étendant d'arrière en avant dans la partie de la muqueuse de la joue qui correspond aux dents. On les constate aussi au pourtour de l'orifice buccal, principalement à gauche.

4 *Juin* 1863. — Quelque temps après la cessation des pilules, une coloration ardoisée, peu foncée est apparue sur les parties découvertes, mains, face, et avant-bras. La langue est noire sur les bords. La coloration du tissu gingival est la même.

Depuis un certain temps, le malade exécute quelques mouvements spontanés très-bornés. Le chatouillement des pieds, donne lieu à des mouvements réflexes plus étendus qu'auparavant.

A partir du mois de juin 1863, l'amendement qui s'était manifesté dans l'état des membres inférieurs, devient de plus en plus marqué. La

malade remue spontanément les membres, les élève à plus d'un pied au-dessus du lit. On la lève de temps à autre; et elle reste assise pendant quelques heures sur une chaise. Il y a toujours des douleurs en ceinture très-vives. La sensibilité a recouvré ses caractères normaux.

Le 8. La malade coud toute la journée, assise dans son lit, s'assied toute seule, met ses bas, se lève et se tient debout entre deux lits, en s'accrochant par les deux mains aux barres du lit, à la table; elle marche de cette manière là, et parvient à faire le tour de la salle. S'étant ensuite reposée un peu, elle arrive assez facilement à remonter toute seule dans son lit.

On fait, à cette époque, une application de neuf points de feu. Une amélioration sensible s'est manifestée aussitôt après l'opération.

Deux mois après, la malade marchait avec la plus grande facilité. Elle quitte l'infirmerie en très-bon état, et demande même à sortir de la Salpêtrière.

Observation XI.

Mal de Pott lombaire. — Paraplégie avec flaccidité. — Arthrite spinale. — Guérison par les pointes de feu.

Godefroy (Anne-Euphrasie), 21 ans, née à Paris, entrée à la Salpêtrière le 21 juin 1871.

Le père de cette jeune malade est vivant et bien portant; sa mère est morte de phthisie pulmonaire.

La menstruation s'est établie à 14 ans, et a toujours été assez régulière. Mais la santé générale était peu satisfaisante; la jeune fille était faible, et toussait fréquemment.

Vers l'âge de 17 ans se sont manifestés les premiers symptômes morbides, dans les membres inférieurs. Une douleur vive se fit sentir dans le genou gauche, et dans le pied, du même côté. Cette douleur était parfois d'une extrême accuité; elle privait la malade de sommeil, et rendait insupportable le contact des couvertures. En même temps le genou était enflé et rouge, au dire de la malade; un médecin consulté trouva un épanchement articulaire. Le coude-pied aurait aussi offert de la tuméfaction à la même époque.

Le membre inférieur droit était aussi le siége de quelques douleurs beaucoup moins vives.

Cette affection articulaire obligea la malade à garder le lit pendant sept mois. A cette époque, elle aurait eu une péritonite; l'abdomen était tuméfié, douloureux à la pression ; il y avait des vomissements.

A 19 ans, la malade s'aperçoit que lorsqu'elle se plie pour travailler, elle ne peut plus se relever ; que ses membres inférieurs s'affaiblissent, et qu'elle tire la jambe gauche quand elle veut marcher.

La paraplégie devient complète au mois de mai 1869.

La malade entre à l'hôpital Cochin, où elle est traitée sans succès par la cautérisation au fer rouge. Elle en sort pour aller à la Charité, ou l'administration du phosphore fut accompagnée d'une légère amélioration.

Elle entre à la Salpétrière le 21 juin 1871. La paraplégie n'était pas absolue ; la malade pouvait se tenir sur ses jambes, mais la marche était impossible. La paralysie s'accompagnait de flaccidité ; elle était plus marquée à gauche qu'à droite. Il n'y a pas d'amaigrissement dans les membres inférieurs, qui paraissent au contraire bien nourris.

Une première cautérisation au fer rouge, a lieu au mois de juin 1871.

La malade essaye de se lever au bout de trois jours ; elle peut marcher un peu, et se tient très-droite.

Quelques jours après, elle est prise de fièvre, et on remarque l'apparition d'un œdème généralisé qui occupe la face, les membres supérieurs et inférieurs ; les jointures sont particulièrement douloureuses.

Les urines examinées attentivement et à plusieurs reprises, ne présentaient pas l'albumine.

Deuxième cautérisation. — le 1er septembre 1871.

L'effet de cette seconde opération a été très-sensible. Depuis cette époque la malade peut marcher en se tenant droite ; elle pourrait faire le tour de la salle, mais elle serait fatiguée et souffrirait dans les reins ; elle tire toujours la jambe.

15 septembre. Le genou gauche est notablement tuméfié ; il présente les caractères d'une arthrite subaiguë, avec épanchement de liquide ; la rotule offre une mobilité plus grande que du côté droit ; quand on refoule le liquide du cul de sac synonial, et qu'on presse sur la rotule, on sent le choc de cet os contre la face antérieure des condyles. La pression est douloureuse. Les mouvemênts de flexion et d'extension ne donnent lieu à aucune sensation de craquement.

Le membre inférieur tout entier est le siége d'un œdème dur, un peu douloureux à la pression. L'articulation tibio-tarsienne offre aussi une tuméfaction bien accusée, et sans changement de couleur à la peau. On ne peut guère savoir exactement si l'articulation coxo-fémonale participe aussi à l'affection, notons cependant une douleur assez vive que la malade rapporte à l'aîne gauche. Du côté droit, on n'observe pas d'œdème, ni de douleurs.

Pendant les premiers jours du mois suivant, l'œdème du membre et le gonflement des jointures, disparurent progressivement.

Actuellement (8 octobre), les articulations sont à peu près guéries; toutefois elles sont de temps en temps le siége de quelques douleurs.

La douleur dans le dos persiste, mais elle est habituellement peu vive; elle augmente quand la malade se baisse et marche trop longtemps.

Quand la malade marche, elle se tient droite; mais la hanche gauche fait une légère saillie.

Elles sort en bon état, pour aller passer un mois chez une parente (2 novembre 1871).

EXPLICATION DES PLANCHES.

PLANCHE I.

FIGURE 1. Substance blanche de la moelle au point comprimé chez un sujet mort avec une paraplégie complète.
- *a.* Trabécules de sclérose.
- *b.* Noyaux disséminés dans le tissu scléreux.
- *c.* Coupe d'un vaisseau dont la gaîne se continue avec le tissu scléreux.
- *d.* Tubes nerveux altérés.
- *e.* La gaîne de Schwann remplie de corps granuleux.
- *g.* Tubes nerveux ayant subi une dilatation et une déformation considérables.
- *h.* Cylindre d'axe refoulé sur les parties latérales.

FIG. 2. Substance blanche de la moelle chez un sujet guéri de sa paraplégie et mort d'une affection intercurrente (obs. III).
- *a.* Tissu scléreux.
- *b. c.* Tubes nerveux régénérés ; quelques-uns *b*, ont le volume normal ; les autres *c*, sont d'un volume beaucoup plus petit.

FIG. 3. Pachyméningite externe ; coupe longitudinale d'une dure-mère qui commençait à s'épaissir (obs. I).
- *a.* Portion interne saine.
- *b.* Portion externe offrant des amas de noyaux dans l'intervalle des faisceaux de fibres.
- *d.* Coupe de vaisseaux.
- *e.* Coupe du tissu végétant.
- *f.* Eléments de nouvelle formation, noyaux, cellules et corps fusiformes.
- *g.* Capillaires en anse ou flexueux.
- *h.* Couche privée de vaisseaux, et formée d'éléments caséeux.

PLANCHE II.

Coupes de la moelle épinière au niveau du point comprimé.

FIGURE 1. Coupe de moelle à la région lombaire chez un enfant paralysé (obs. II).
- *a.* Substance grise du côté gauche, offrant un volume énorme.
- *b* Substance grise du côté droit atrophiée.
- *c.* Sillon postérieur très-dévié.

FIG. 2. Coupe de moelle à la région dorsale chez un adulte qui après avoir été paralysé avait recouvré les mouvements (obs. III).
- *a.* Substance blanche du côté gauche, atrophiée et sclérosée.
- *b.* Corne antérieure gauche singulièrement atrophiée ; la corne postérieure n'existe plus.
- *c.* Vestiges de la partie latérale droite de la moelle.

FIG. 3. Coupe de la moelle au niveau des premières paires lombaires chez un enfant paralysé (obs. IV).
- *a.* Côté droit de la moelle plus volumineux que le côté opposé.
- *b.* Faisceau de sclérose.

c. Corne antérieure disloquée et séparée de la substance grise.
d. Cordon postérieur avec des tourbillons de tissu scléreux.
e. Racines postérieures et *f* commissure grise offrant une altération profonde.

Fig. 4. Coupe à 2 centimètres au-dessous de la précédente, chez le même sujet, représentant une méningo-myélite.
a. Epaississement de la pie-mère au niveau des cordons antérieurs.
b. Cornes antérieures déformées.
c. Cornes postérieures qui disparaissent au milieu du tissu scléreux.
d. Cordons postérieurs fortement sclérosés.

PLANCHE III.

Figure 1. Examen de la moelle par coupes successives dans un cas de mal de Pott dorsal (obs. 3). Dégénérations secondaires.
d. Point comprimé, dessiné à la planche II, fig. 2, sur une plus grande échelle.
c. Région dorsale. Sclérose latérale et postérieure.
b. Région cervicale inférieure. Sclérose limitée aux cordons de Goll.
a. Renflement cervical, *id*.
e. Région dorsale inférieure. Sclérose diffuse des cordons latéraux.
f. Région lombaire. Sclérose latérale, marquée surtout à droite.
d. Renflement lombaire. Sclérose bien limitée à la partie postérieure des cordons latéraux.

Fig. 2. Mal de Pott lombaire. Sclérose ascendante des cordons latéraux (obs. II).
d. Région lombaire ; maximum de la lésion ; insymétrie et sclérose de la moelle.
c. Région lombaire supérieure. Sclérose latérale et postérieure.
b. Région dorsale supérieure, *id*.
a. Région cervicale. Sclérose latérale marquée surtout à gauche.

Fig. 3. Coupe de moelle à la région dorsale dans un cas de mal de Pott avec douleurs fulgurantes (obs. V).
Sclérose des cordons postérieurs offrant la même disposition que dans l'ataxie locomotrice.

Fig. 4. Coupe à la région cervicale dans un cas de mal de Pott dorsal. Sclérose annulaire, marquée surtout vers les racines postérieures.

A. Parent, imprimeur de la Faculté de Médecine, rue Mr-le-Prince.

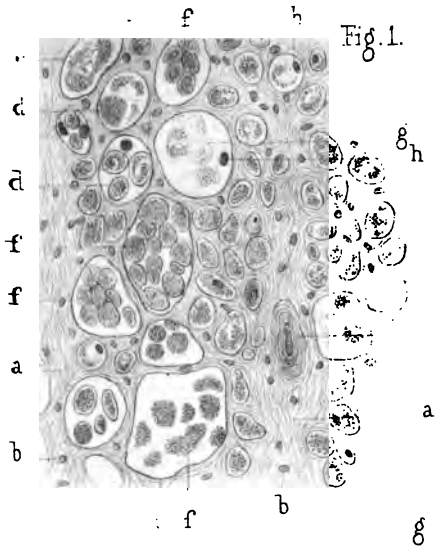

Fig. 1.

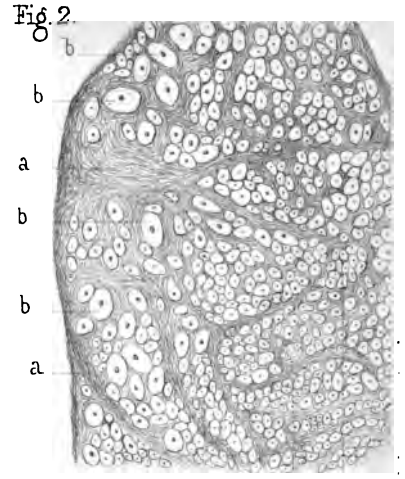

Fig. 2.

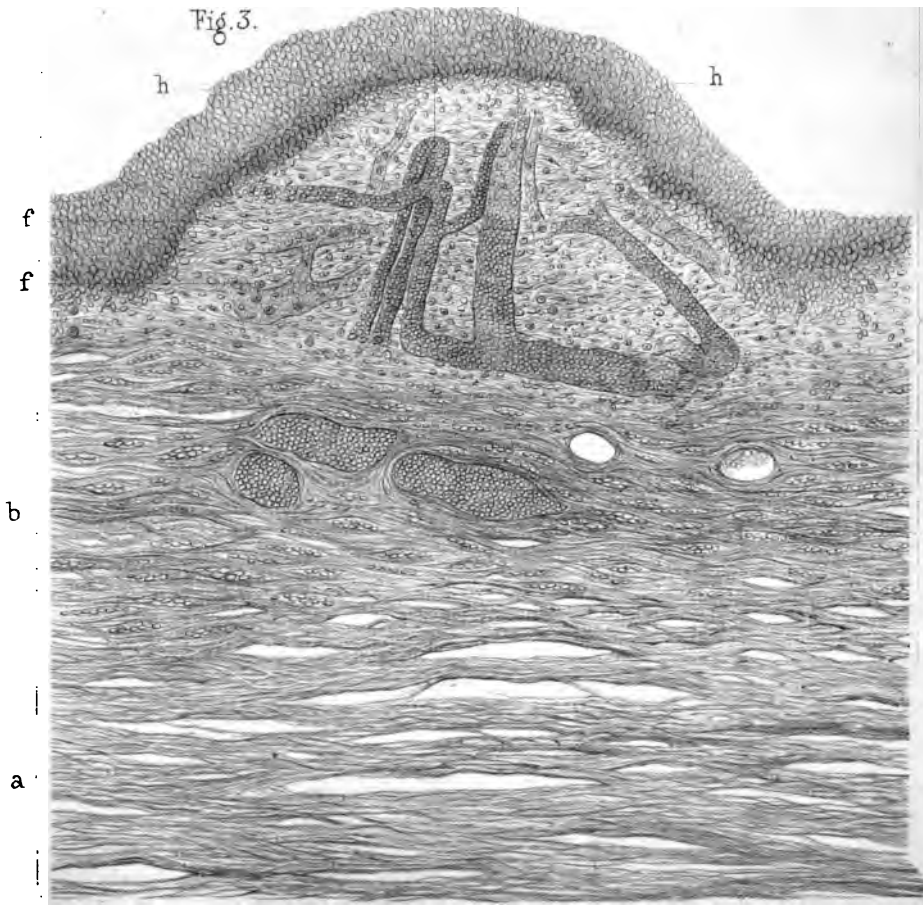

Fig. 3.

Fig. 1.

Fig. 3.

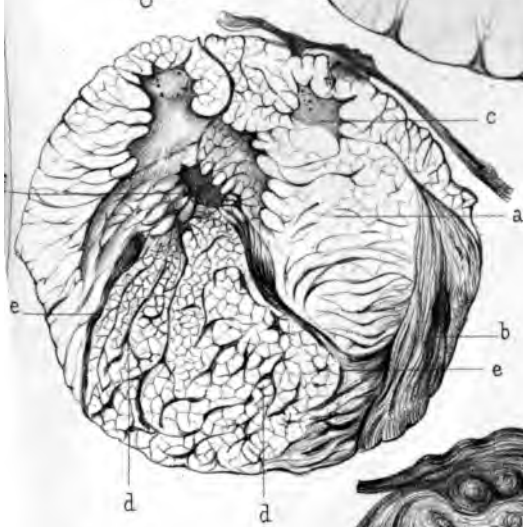

Fig. 2.

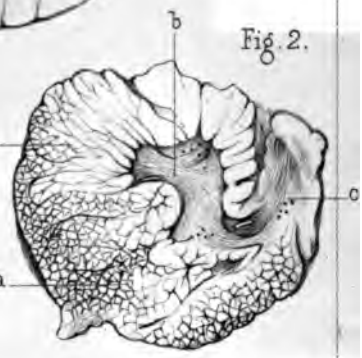

Fig. 4.

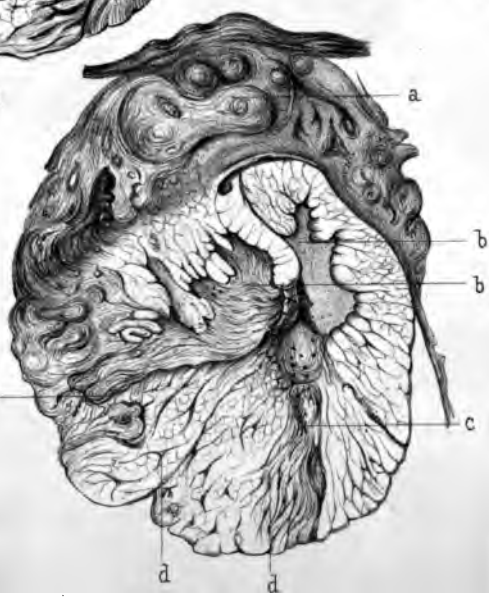

a

b

c

Fig. 1.

d

e

f

g

a

b

Fig. 2.

c

d

Fig. 3.

Fig. 4.

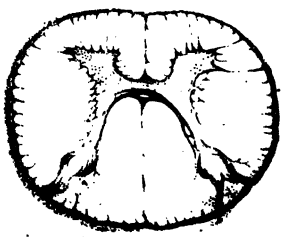

LANE MEDICAL LIBRARY

To avoid fine, this book should be returned on or before the date last stamped below.

L385 Michaud, J.A. 15030
M62 Sur la méningite et
1871 la myélite.

NAME	DATE DUE